

# Von der Notwendigkeit der 3-D-Diagnostik

Die dreidimensionale virtuelle Darstellung anatomischer Strukturen erleichtert die präoperative Diagnostik. Sie sollte jedoch streng indikationsbezogen sein und verantwortungsbewusst eingesetzt werden. Sie ersetzt zudem kein chirurgisches Know-how. Leitlinien zur Anwendung gäben Sicherheit für Anwender und Patienten.

*Dr. Bernd Neuschulz, M.Sc.*

Beiträge zur 3-D-Diagnostik haben in der implantologischen Fachliteratur, bei Kongressen oder Symposien seit geraumer Zeit eine dominante Präsenz. Zweifelsohne stellt die dreidimensionale Darstellung einen Quantensprung in der Diagnostik dar. Nicht nur, dass die Beurteilung anatomischer Strukturen eine neue Dimension erreicht, vielmehr können durch eine weiterführende Schablonentechnik implantologische Eingriffe durchaus sicherer und deren Ergebnisse vorhersehbarer werden, auch wenn noch Abweichungen bis zu 6 mm linear und 11 Grad in der Achsenrichtung beschrieben werden. Zunehmend verweisen Gutachten bei einem eventuellen Miss-

erfolg auf eine präoperative 3-D-Diagnostik. Diese Tendenz muss jedoch kritisch betrachtet werden, denn wo liegt die Grenze aus forensischer Sicht? Nach den Leitlinien der DGZMK zur digitalen Volumentomografie gilt für die rechtfertigende Indikation: „... dass der gesundheitliche Nutzen der Anwendung dem Menschen gegenüber dem Strahlenrisiko überwiegt.“ – „Im Bereich der Implantologie scheint sich mit dem Einsatz dreidimensionaler DVT-Datensätze eine Art Routine-Applikation entwickelt zu haben.“ (W. Schmitt) Beim „ICOI Weltkongress“ (Hamburg, August 2010) wurde die Notwendigkeit zur 3-D-Diagnostik bei der Einzelzahnversorgung schon

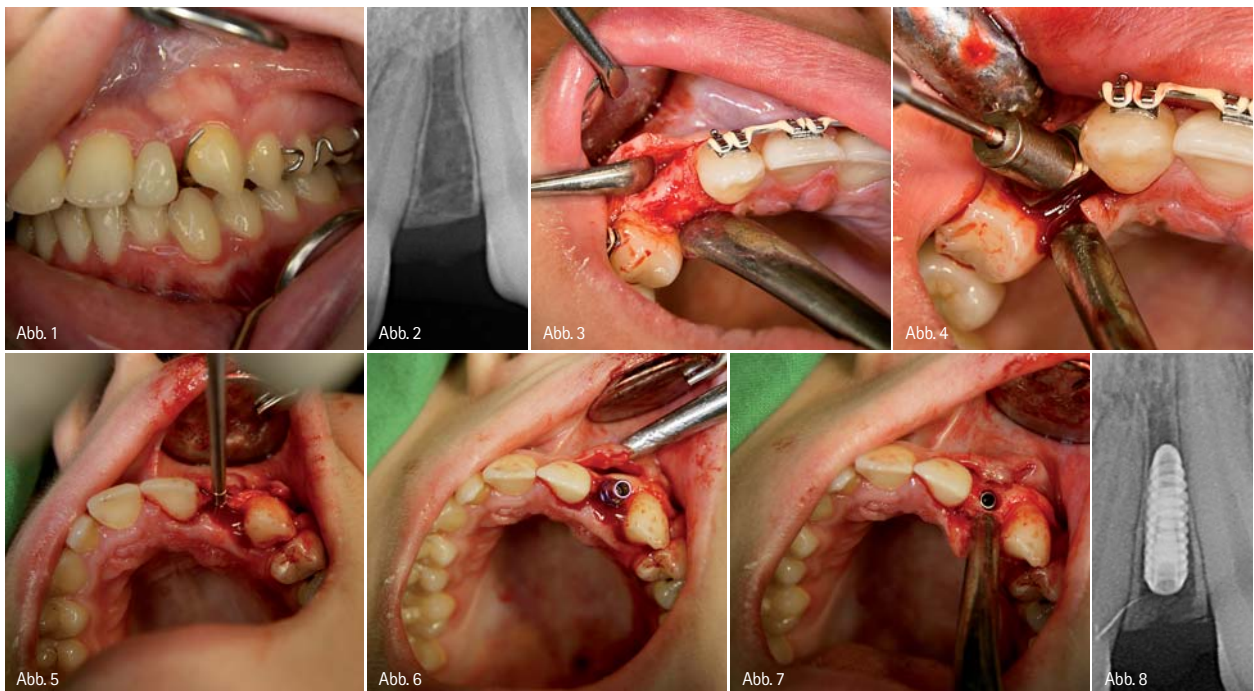


Abb. 1: Klinische Ausgangssituation. – Abb. 2: Röntgenbild Ausgangssituation. – Abb. 3: Darstellung des OP-Feldes. – Abb. 4: Zentrale Positionierung. – Abb. 5: Implantatbetäubung. – Abb. 6: Implantation (Konus-K3pro). – Abb. 7: Subcrestale Positionierung. – Abb. 8: Röntgenbild nach Implantation.

*Ziel ist stets eine sorgfältige Diagnostik, gilt es doch den Patienten vor Schaden zu bewahren.*

*Schadensbegrenzung kann aber auch Kostenreduzierung bedeuten.*

wieder zurückhaltender gesehen. Eine fundierte Entscheidungshilfe – im Sinne von Leitlinien und diese unabhängig von Industrie- oder Verbandsinteressen – ist für die tägliche Praxis notwendig und überfällig!

Ziel ist stets eine sorgfältige Diagnostik, gilt es doch den Patienten vor Schaden zu bewahren. Schadensbegrenzung kann aber auch Kostenreduzierung bedeuten. Der Bedarf an implantologischer Versorgung wächst stetig, doch in Zeiten, wo das Budget des Einzelnen zunehmend limitiert ist, wächst auch dessen Kostenbewusstsein. Bei der Einzelzahnversorgung, wie im vorliegenden Fall, stellt sich die Frage nach der Verhältnismäßigkeit von Risiko, Kosten und Nutzen. Ist eine Implantation auch ohne 3-D-Darstellung möglich und zu verantworten, selbst wenn das Röntgenbild zunächst ein Platzdefizit zu den benachbarten Zähnen vermuten lässt? Zur Diagnostik gehört neben einem Röntgenbild auch die sorgfältige klinische Inspektion des OP-Gebietes und eine fundierte Kenntnis über anatomische Strukturen.

Die Inzidenz von Nichtanlagen seitlicher Schneidezähne im Oberkiefer wird in der Literatur zwischen sechs und neun Prozent angegeben. Im Regelfall werden diese Patienten kieferorthopädisch vorbehandelt, sodass es im Idealfall zum Lückenschluss oder aber – wenn dies nicht geht – zum Offenhalten dieser Lücken kommt. Im Fall der offenen Lücke zeigen sich – häufig als Folge der kieferorthopädischen Intervention – im apikalen Bereich konvergierende Wurzeln. Dies ist röntgenologisch, nach einer 3-D-Analyse, aber auch klinisch so (Abb. 1 und 2) und dies häufig bei Patienten, deren Mittel begrenzt sind. Unbestritten wäre die schablonengeführte Implantation auf Grundlage computertechnischer Analyse einfach und zeitgemäß. Einfach und sicher ist sie aber auch, wenn man sich erinnert, wie diese Wurzeln im Kiefer liegen und wie man deshalb eine Annäherung an dieselben verhindern kann. Die knöcherne vestibuläre Abdeckung der Wurzeln im Oberkiefer ist sehr häufig extrem dünn (Klaus-U. Benner). Die Lage der Wurzeln lässt sich leicht palpieren und gegebenenfalls intraoperativ darstellen. So ergibt sich bei der Implantation zwangsläufig die Notwendigkeit, die Achsenrichtung nach palatinal auszurichten. Vorteile bieten hier Implantatsysteme die subkrestal gesetzt werden, um später ein optimales Emergenzprofil zu erhalten. Wesentlich aus unserer

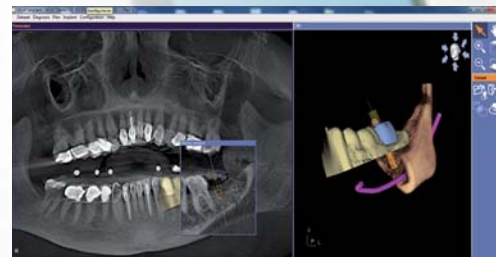
# MAKE EVERY CASE COUNT



SICAT Implant

**Jeder Fall zählt** – nutzen Sie jetzt die einfache und sichere Art der Implantatplanung und -umsetzung.

- Einfacher Datenimport von allen DVT- oder CT-Systemen
- Exakte Umsetzung durch SICAT Bohrschablonen mit garantierter Genauigkeit
- Günstige Software und Bohrschablonen bereits ab €160



Intuitive Softwarebedienung, exakte und kostengünstige Bohrschablonen – Implantatplanung die Sinn macht.

Entdecken Sie jetzt SICAT Implant. Durch unseren Außendienst live in Ihrer Praxis oder im Internet:

[www.sicat.de](http://www.sicat.de)

# SICAT.

SICAT GmbH & Co. KG · Brunnenallee 6 · 53177 Bonn  
Tel. +49 228 854697-0 · Fax +49 228 854697-99 · [info@sicat.com](mailto:info@sicat.com)

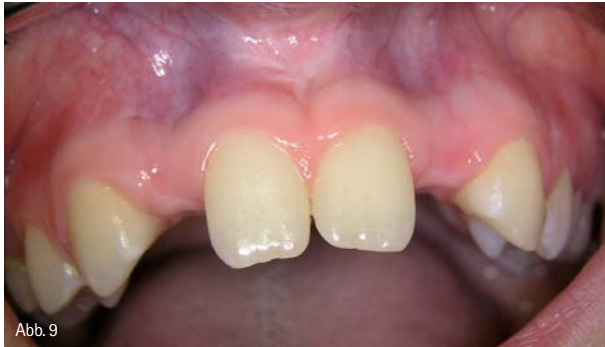

Abb. 9

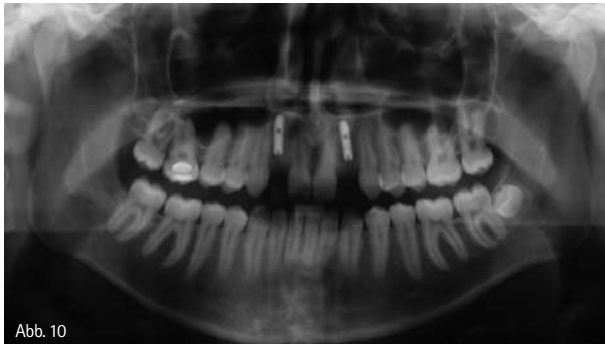

Abb. 10

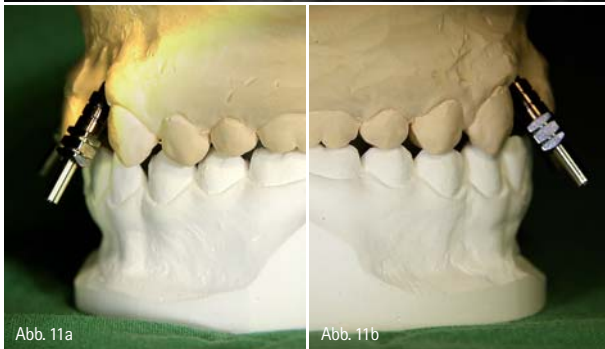

Abb. 11a

Abb. 11b

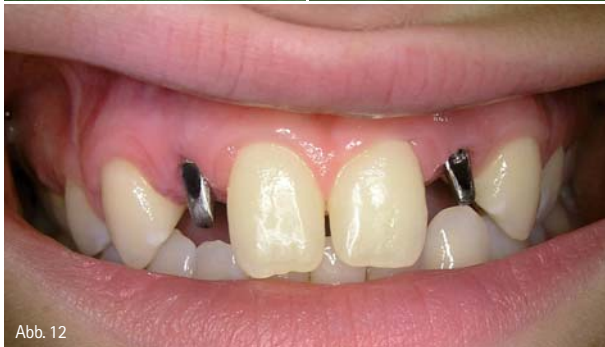

Abb. 12

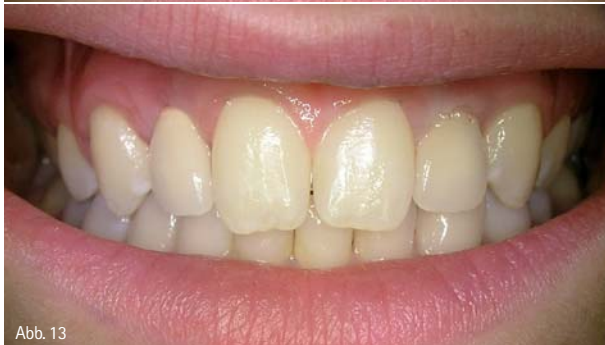

Abb. 13

Abb. 9: Klinische Ausgangssituation. – Abb. 10: OPG nach Implantation. – Abb. 11a und b: Achsenrichtung. – Abb. 12: Abutments in situ. – Abb. 13: Klinisches Ergebnis.

Sicht ist weiterhin, dass durch eine konische Abutmentverbindung in der späteren Funktion Mikrobewegungen vermieden werden. Beides verhindert zugleich einen Knocheneinbruch im krestalen Bereich. Dass das System eine Angulation des Abutments bis zu 25° zulassen sollte, ist durch die Implantatpositionierung zwangsläufig.

### Methoden

Nach Röntgen- und Modellanalyse sowie klinischer Inspektion erfolgt im Regelfall nur eine krestale Inzision mit sulkulären Entlastungen der Nachbarzähne (Abb. 3). Nach Ankörung der Kortikalis mit einem Rosenbohrer, wobei die zentrale Positionierung durch Distanzhülsen des 3-D-Implantatpositionierungssets (stoma) (Abb. 4) erleichtert wird, erfolgt die Pilotbohrung. Die weitere Aufbereitung nehmen wir bis zur Finalbohrung sehr häufig ausschließlich nonablativ vor. Dies kann durch Handinstrumente oder maschinell durchgeführt werden. Die Vorteile: einfache Korrektur der Achsenrichtung und zusätzliche Knochenverdichtung.

Nach der Finalbohrung wird das Implantat subkrestal gesetzt und die Wunde mit zwei oder drei Nähten verschlossen (Abb. 5 bis 8). Es gibt durchaus Fälle, wo wir zur Darstellung der Wurzeln einen kleinen Mukoperiostlappen bilden. Die vestibuläre Entlastung erfolgt dann distal der Eckzähne. Dass zur prothetischen Versorgung die Angulation des Abutments zur Achsenrichtung korrelieren sollte, erklärt sich, wie schon erwähnt, durch die nach palatinal versetzte Achsenrichtung (Abb. 9 bis 13).

### Zusammenfassung

Die hier aufgeführte Beschreibung einer sehr einfachen und praktikablen Technik zur implantologischen Versorgung nicht angelegter seitlicher Schneidezähne dient allein dem Ziel, ohne kostenintensive 3-D-Analysen und Schablonentechnik dennoch sicher zum Erfolg zu kommen. Dieser Artikel richtet sich nicht gegen den Fortschritt durch dreidimensionale Diagnostik, auf den auch der Autor nicht verzichten möchte. Anlass zu dieser Überlegung war allein der Ansatz, sowohl mit unseren Möglichkeiten als auch mit den Bedürfnissen unserer Patienten sensibel umzugehen.

### Autor

Dr. Bernd Neuschulz, M.Sc.  
Praxisgemeinschaft für regenerative Zahnmedizin  
Ritterstr. 2, 31785 Hameln

