

3-D-Aufnahme deckt komplexes Odontom auf

Bei der Befundung zweidimensionaler Panoramaaufnahmen gewinnt der Behandler gelegentlich kein vollständiges Bild über die Lage und Ausdehnung relevanter anatomischer Strukturen. Ein DVT-Scan hilft dann weiter – und offenbart manchmal Überraschungen. Wie im Fall eines verlagerten Zahns, der sich komplexer erwies als zunächst vermutet. Dieser Beitrag beschreibt, wie zusätzliche Informationen eine exakte Planung der Therapie ermöglichte.

Dr. med. dent. Fred Bergmann

Ab Ende der 1990er-Jahre hat die digitale Volumentomografie Einzug in die Zahnmedizin gehalten. Seither wurde die Technologie kontinuierlich verbessert: Die Bildqualität nahm zu, das Field of View vergrößerte sich – während sich gleichzeitig die Strahlendosis verringerte. Inzwischen setzen Zahnmediziner, Oral- und Kieferchirurgen bei vielen Indikationen die DVT-Technik ein. Denn sie steigert in hohem Maße die diagnostische Genauigkeit. Das führt zu einer größeren Sicherheit bei der Befundung und bei der späteren Therapieplanung.

Funktion und Indikation

Der Vorteil der DVT-Technik liegt vor allem in der hohen Aussagekraft des gewonnenen Röntgenvolumens. Beim klassischen Röntgenbild wird nur ein einziges Bild aufgezeichnet, es zeigt nur jeweils eine zweidimensionale Schicht des Kiefers. Um einen dreidimensionalen Datensatz zu generieren, macht das DVT-Röntgengerät in wenigen Sekunden 200 Einzelaufnahmen. Aus diesen Daten errechnet die Software das vollständige Bildvolumen. Der Bildschirm zeigt dann die gescannte Region als virtuelles 3-D-Modell an. Durch dieses 3-D-Volumen kann der Behandler gleichsam „hindurchwandern“ und jede kleinste Anomalie im Zahn- und Kieferbereich aufspüren, die eine her-

kömmliche Panorama-Schichtaufnahme womöglich aufgrund der Aufnahmetechnik nicht dargestellt hätte. So ist es möglich, eine umfassende Diagnose zu stellen, die dem Anwender Therapieplanung und Behandlung erleichtern.

In unserer Praxis verwenden wir die DVT-Technik bei unterschiedlichen Indikationen. Sie kommt bei unklaren zystischen Veränderungen oder Osteolysen zum Einsatz oder wenn wir die Lage der Weisheitszähne und deren Wurzeln zum Nerv untersuchen wollen. Zudem hilft sie uns, Krankheiten der Kieferhöhle zu diagnostizieren. Unverzichtbar ist sie auch bei der Implantatplanung. Einen eindeutigen Mehrwert bieten DVT-Aufnahmen bei oralchirurgischen Operationen, wenn der Behandler sicherstellen möchte, dass die Nervenbahnen nicht verletzt werden. Denn dank der präzisen Darstellung werden die Nervenbahnen in der DVT-Aufnahme sehr gut sichtbar. Dadurch können Komplikationen vermieden werden.

Beispiel: OP-Planung bei verlagertem Eckzahn

Ein jugendlicher Patient stellte sich in unserer Praxis vor zur Operation des verlagerten Eckzahns 43. Ein Kollege hatte ihn zu uns überwiesen. Die vorhandene Panoramaaufnahme zeigte zwar die Position des verlagerten Zahnes, doch um den genauen

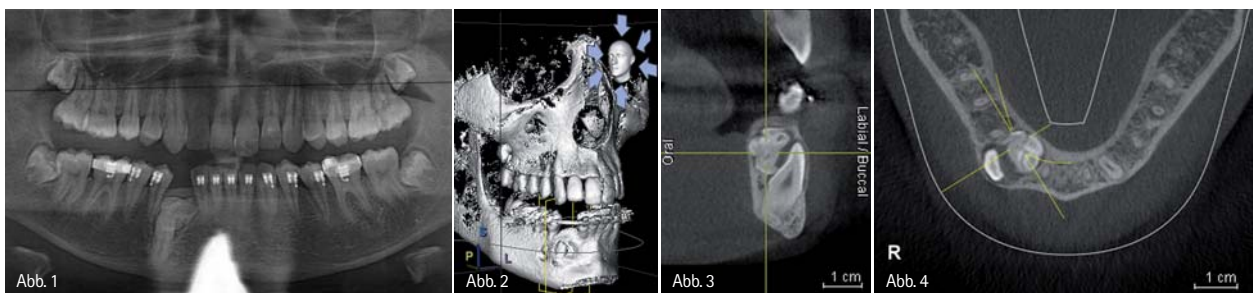


Abb. 1: OPG des einweisenden Kollegen. – Abb. 2: Virtuelles 3-D-Modell. – Abb. 3: Neben dem verlagerten Zahn 43 zeigt sich ein komplexes Odontom. – Abb. 4: Die exakte Positionsbestimmung des Odontoms und des verlagerten Zahns sind dank der Beurteilung der Axialschicht möglich.

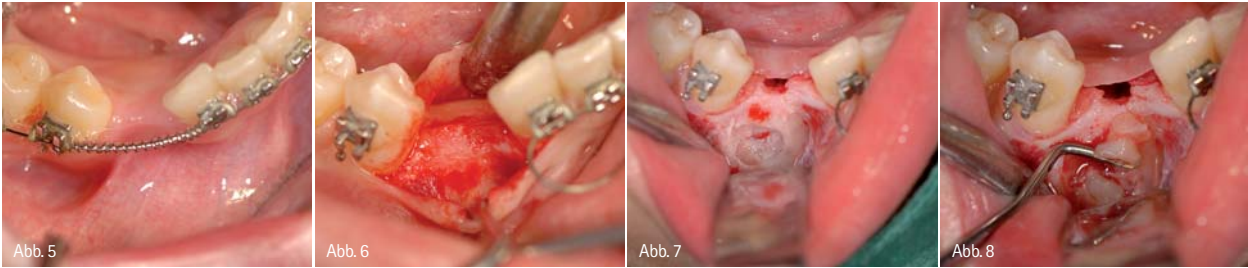


Abb. 5: Regio 43 vor der Operation. – Abb. 6: Das Zahnfleisch wird aufgeklappt. – Abb. 7: Der verlagerte Zahn wird von vestibulär freigelegt. – Abb. 8: Durch die genaue Planung verläuft die Freilegung des Zahns sehr schonend für den Patienten.

Verlauf des Canalis mandibulae festzustellen, fertigten wir eine DVT-Aufnahme an. Zur Verdeutlichung der Nervenbahn lässt sich in der integrierten Software unseres DVT-Gerätes GALILEOS (Sirona) der Verlauf des Nervs farblich markieren (Abb. 1). Das erleichtert die Diagnose und steigert die Befundssicherheit und Therapieplanung, weil auf einen Blick deutlich wird, wie dicht die Zahnwurzel an den Nerv heranreicht, ob die Wurzel vor oder hinter dem Nerv liegt oder ihn gar umschlingt.

Die diagnostischen Vorteile der DVT-Aufnahme zeigten sich in diesem Fall auch in anderer Hinsicht: Dank der dreidimensionalen Abbildung entdeckten wir bei dem Patienten ein komplexes Odontom in Regio 43 (Abb. 2–4). Das gab uns den Vorteil, die Therapie genau auf diese beiden Befunde auszurichten. Die

in GALILEOS integrierte Software erlaubt es, Ansichten der Kiefersituation aus verschiedenen Winkeln zu generieren. So stellt uns die 90-Grad-Schicht (Abb. 3) beispielsweise exakt die Kieferbreite dar. Dadurch sind verlagerte Zahn und Odontom eindeutig identifizierbar. In der Axialansicht (Abb. 4) wird deutlich, dass der verlagerte Zahn vestibulär liegt, während das Odontom lingual angeordnet ist. Diese Information war ein entscheidender Hinweis für unsere Operationsplanung. Denn nun konnten wir den Zahn von vestibulär freilegen, während das Odontom von lingual entfernt wurde. Diese exakte Vorausplanung macht die Operation für den Behandler viel sicherer, weil keine Überraschungen während des Eingriffs zu befürchten sind. Auf der anderen Seite läuft für den Patienten die Operation schonender ab.

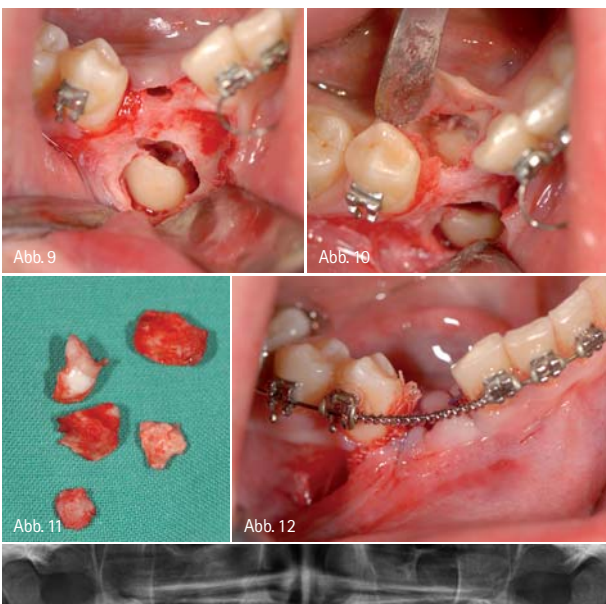


Abb. 9: Der freigelegte Zahn 43. Er wird anschließend kieferorthopädisch eingefügt. – Abb. 10: Von lingual wird das Odontom entfernt. – Abb. 11: Die Hartgewebsteile des Odontoms nach der Entfernung. – Abb. 12: Regio 43 nach der Operation. – Abb. 13: Nach erfolgreicher Operation: Das Odontom ist entfernt. Der freigelegte verlagerte Zahn 43 wird kieferorthopädisch eingegliedert.

Der Behandlungsverlauf (Abb. 5 bis 13)

Nach dem Aufklappen des Zahnfleisches wurde der verlagerte Zahn 43 von vestibulär freigelegt und dann kieferorthopädisch eingefügt. Danach wurde das Odontom von lingual entfernt.

Fazit

Mithilfe der 3-D-Aufnahme konnte die Situation in Regio 43 sicher befundet werden. Das Odontom, das der überweisende Zahnarzt mit dem OPG nicht erkannt hatte, konnte beim „Navigieren“ durch das 3-D-Volumen noch vor der Operation entdeckt werden. Genaue Informationen über Lage und Ausdehnung anatomischer Strukturen unterstützen den Behandler bei der Therapieplanung. Denn er kann im Vorfeld alle Risiken abwägen und den Eingriff für den Patienten so schonend wie möglich gestalten. Die Zusammenarbeit von Zahnarzt und Oralchirurg wird wesentlich erleichtert und verbessert.

Autor

Dr. med. dent. Fred Bergmann
Heidelberger Str. 5–7
68519 Viernheim
E-Mail: fredbergmann@oralchirurgie.com

