

# Einsatzmöglichkeiten der digitalen Volumentomografie

Das Digitale Volumentomogramm (DVT) ist für viele Mund-, Kiefer- und Gesichtschirurgen und chirurgisch tätige Zahnärzte aus der Praxis gar nicht mehr wegzudenken. Es ermöglicht eine maximal genaue Planung schwieriger Operationen und minimiert so auch viele Operationsrisiken. Wenn man einen Nervenverlauf vorher kennt oder die Ausdehnung einer Zyste mit der Beteiligung von Nachbarstrukturen genau einschätzen kann, kann man das operative Vorgehen danach ausrichten und befindet sich stets auf der sicheren Seite.

*Dr. Dr. Michael Wiesend, Dr. Bettina Hübinger-Wiesend*

Auch für die ärztliche Beurteilung von Knochenbrüchen und Atemwegsobstruktionen ist das DVT von großer Bedeutung. So stellt dieses dreidimensionale Röntgenverfahren sowohl aus zahnmedizinischer als auch aus medizinischer Sicht definitiv eine diagnostische Bereicherung dar.

## Was ist ein DVT?

Das DVT ist eine Röntgenaufnahme in Schichten, ähnlich dem CT. Im Vergleich zum CT bietet es jedoch deutlich mehr und feinere Schichtungsmöglichkeiten und ist deshalb speziell für den Kopf-Hals-Bereich ein großer Mehrwert. Auch ist es deutlich strahlungsärmer als das herkömmliche und auch als das Low-dose-CT. Das DVT ist besonders geeignet für die Beurteilung

der knöchernen Strukturen. Bei einer Reihe klassischer Fragestellungen aus dem Bereich der Zahn-, Mund- und Kieferheilkunde sowie der Mund-, Kiefer- und Gesichtschirurgie wurde der

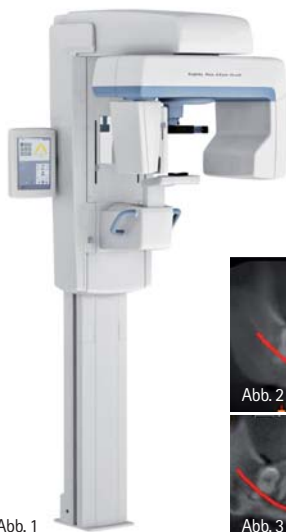

Abb. 1

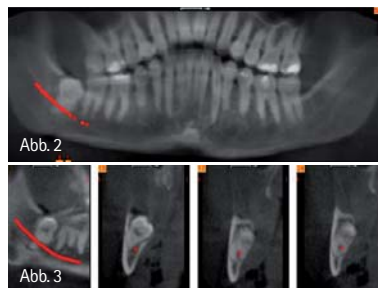


Abb. 1: Pan eXam Plus 3D von KaVo. – Abb. 2: Rekonstruiertes OPG auf Basis der DVT-Daten mit eingezeichnetem Nervenverlauf (rot). – Abb. 3: Querschnittsansichten in Regio 38 – der rot markierte Nervenverlauf zeigt die interradikuläre Lage des Nervs.

Einsatz des DVTs bereits klinisch mit großem Erfolg erprobt. In vielen chirurgischen Praxen ist das DVT vor bestimmten Operationen bereits unverzichtbar geworden. Die häufigsten Indikationen für den erfolgreichen Einsatz des DVTs sollen im Folgenden erläutert werden.

## Entfernung von Weisheitszähnen

Die Entfernung von Weisheitszähnen ist einer der häufigsten chirurgischen Eingriffe im Bereich von Mund und Zähnen. Dabei ist das Hauptrisiko neben der Gefahr von Blutungen oder Infektionen vor allem das Risiko, den Nervus alveolaris inferior zu verletzen. Besonders Weisheitszähne, die noch tief im Kiefer liegen, wenn sie entfernt werden müssen, zeigen relativ häufig eine enge Nachbarschaft zum Nerv. Da nicht alle Menschen genau gleich gebaut sind, verläuft der Nerv sehr unterschiedlich, manchmal außen neben den Zahnwurzeln, manchmal innen neben den Zahnwurzeln, manchmal genau zwischen den Zahnwurzeln, beim einen weiter oben, beim anderen weiter unten. Für den Patienten bedeutet die Verletzung des Unterkiefernervs eine Gefühlsminderung oder sogar einen Gefühlsverlust im gesamten Bereich der betroffenen Unterkieferseite. Eine Gefühlsstörung ist aber gerade im Bereich des Kopfes ein Problem, das einen Menschen permanent beeinträchtigt.

Mithilfe des DVTs lässt sich das Risiko jedoch mit folgender Vorgehensweise minimieren. Bei Patienten mit retinierten und verlagerten unteren Weisheitszähnen, bei denen aufgrund des Orthopantomogramms (OPG) der Verdacht auf eine nervnahe Lage der Zähne besteht, wird eine digitale Volumentomografie (DVT) durchgeführt und ausgewertet, damit bei der Operation die Topografie des Nervs, seine Lage im Bezug auf die Wurzeln, bekannt ist. Dank des DVTs kann man nun diesen Nerv in seinem gesamten Verlauf genau darstellen. So weiß der Operateur

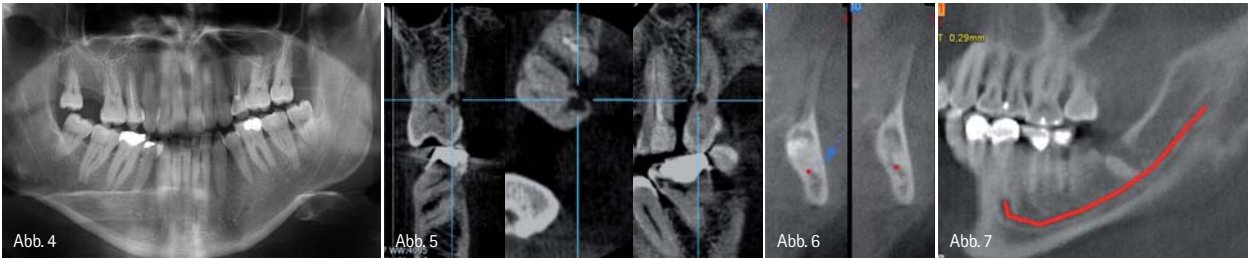


Abb. 4: Übersichts-OPG ohne Fokus. – Abb. 5: Subgingivale Kariesdiagnostik. – Abb. 6: Anderer Fall: Hohe interradiäre Lage des Nervs in Regio 38. – Abb. 7: Anoperierter 38 mit Wurzelrest nervnah.

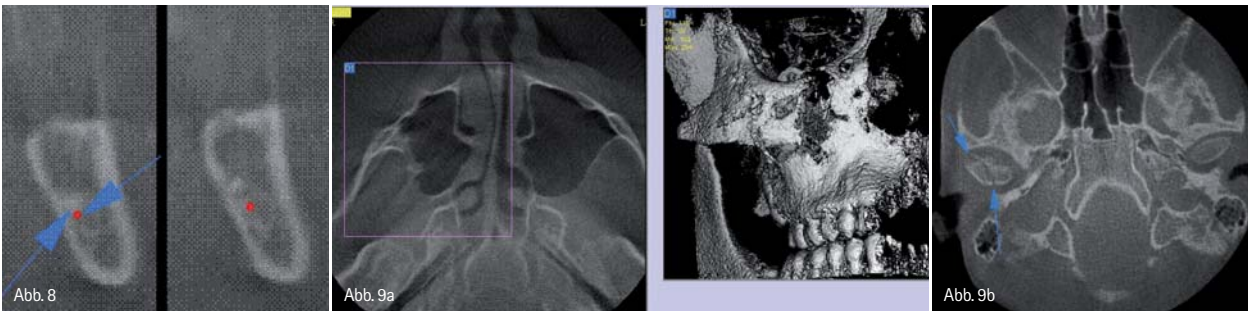

Abb. 8: Dazugehöriges cross-sectional, Pfeil zeigt, das Ende der Wurzelspitze liegt am Nerv. – Abb. 9a: Darstellung des Jochbeins, rechts Trümmerfraktur OK rechts. – Abb. 9b: Collumfraktur rechts.

exakt, auf welche Weise er operieren muss, an welchen Stellen er besonders vorsichtig sein muss, das heißt, wo er schneiden darf und wo nicht. Er kann sein Vorgehen, das heißt den Zugangsweg, die Notwendigkeit der Zahnteilung, die Nutzung spezieller Techniken also nach dem Befund richten. Untersuchungen haben inzwischen belegt, dass man die Gefahr, den Nerv zu verletzen, nahezu auf Null reduzieren konnte, wenn dem Operateur entsprechende DVT-Bilder vorlagen (Abb. 2).

### Diagnostik subgingivaler Karies

Das hochauflösende DVT ist auch in der Lage, kariöse Stellen im subgingivalen Bereich zu zeigen, die das Auge aufgrund der Lage nicht wahrnehmen kann und die im Kleinröntgenbild oder OPG aufgrund der zweidimensionalen Technik den typischen Überlagerungen zum Opfer fallen und so deshalb ebenfalls nicht entdeckt werden können (Abb. 4 und 5).

### Entdeckung und Beurteilung von Knochenbrüchen

Im Bereich der Gesichts- und Kieferknochen sind Knochenbrüche oft besonders schwierig zu diagnostizieren. Feine Frakturlinien, kleine Knochenfragmente und vor allem Überlagerungen verschiedener Strukturen komplizieren die Entdeckung und Beurteilung der Situation.

Zum Beispiel in der Nähe des Kiefergelenks ist die Einschätzung ebenso diffizil wie folgenreich, denn hier können kleine Brüche mitunter große Folgeprobleme nach sich ziehen.

Die Frage nach der besten Therapieoption, der Verantwortbarkeit eines konservativen Vorgehens oder die Notwendigkeit einer

Operation sollte aber im optimalen Fall zügig geklärt werden können. Auch die feinen Veränderungen im Behandlungsverlauf müssen beurteilt werden, heilt die Fraktur oder verschieben sich die Fragmente weiter, wächst gar der Frakturspalt. Das DVT zeigt selbst kleine Knochenverschiebungen bei feinen Knochenbrüchen (Abb. 9a und b). Auch die Möglichkeit der Dokumentation ist für den einzelnen Patienten oft sehr wichtig. Kann man zum Beispiel nach einem Berufsunfall oder Schulunfall die Nasenbeinfraktur mit Bildern belegen, so hat der Patient bei Spätveränderungen etwas in der Hand, um den BG-Fall zu beweisen und die Kostenübernahme zu erreichen, auch wenn direkt nach der Verletzung primär gar keine Operationsindikation gegeben war.

### Analyse von Knochendefekten

Das DVT zeigt auch Knochenverluste und Zysten sehr gut (Abb. 10 und 11). Auch können vermeintlich Zysten, die das OPG gezeigt hat (Abb. 12a), in einigen Fällen im hoch auflösenden DVT (in

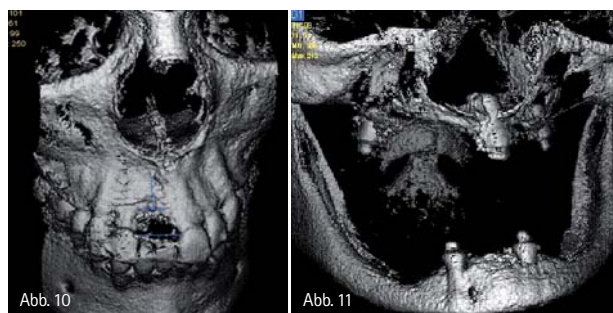


Abb. 10: Knochendefekt Regio 11 nach ex vivo alio loco. – Abb. 11: Zustand nach Implantation alio loco, wobei die IMPL keine Festigkeit hatten. Grund: IMPL wurden eingebracht, wo es keinen Knochen gab.

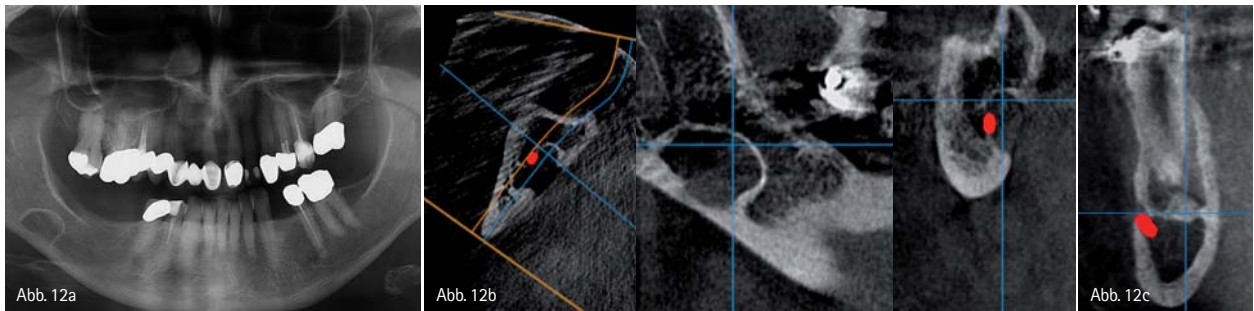


Abb. 12a: OPG mit va. Zyste UK rechts Kieferwinkel. – Abb. 12b: Stafne-Kavität nach DVT. – Abb. 12c: Zementom nervnahe Lage.

diesem Fall KaVo) als Artefakte (Stafne-Kavität) entlarvt werden (Abb. 12b). Mithilfe der feinen Schichten kann die Ausdehnung des Defektes eingeschätzt werden; die Dicke des noch vorhandenen Knochens, auch feiner Lamellen, kann realistisch beurteilt werden. Bei der Beurteilung von Veränderungen an Zahnwurzeln ist das hochauflösende DVT unersetzbar (Abb. 12c). Bei der Beurteilung, welche Zahnwurzeln in eine zystische Verän-

derung mit einbezogen sind oder inwieweit die Kieferhöhle mit betroffen ist, ermöglicht das DVT die genauesten Aussagen, sodass hier die bevorstehende Operation maximal genau geplant werden kann. Dies ist sowohl für die Aufklärung des Patienten wichtig als auch für die Vorgehensweise, das bereitgestellte Knochenersatz-Material, die Vorbereitung von Entnahmestellen bei geplantem Eigenknochen-Transfer, einen eventuell notwendigen Kostenvoranschlag.

Auch eine Mund-Antrum-Verbindung wird oft erst in der feinen Schichtung des DVTs sichtbar. Wenn eine verdächtige Klinik nicht zu dem scheinbar unauffälligen Röntgenbild passt, lohnt sich oft die genauere Suche im 3-D-Röntgen. Manchmal sind die Defekte nur in ganz bestimmten Schichtungen zu sehen, aber groß in ihren Auswirkungen auf die Gesamtgesundheit des Patienten. Mittels der exakten Diagnostik weiß der Operateur, wo und wie er die unerwünschte Verbindung beheben kann. Auch bei der Behandlung einer fortgeschrittenen Parodontose ist die realistische Einschätzung der bereits vorhandenen knöchernen Defekte durch die dreidimensionale Darstellung für die Therapieplanung und Prognose sehr hilfreich.

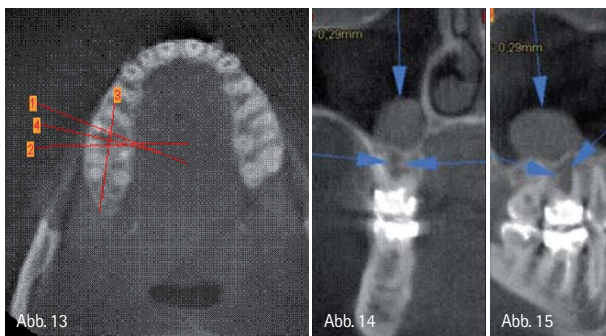


Abb. 13: Darstellung Zahn 16 mit der Frage WSR oder ad ex. – Abb. 14: Reaktive Sinusitis maxillaris rechts bei interradikulärer Lyse. Koronaler Schnitt. – Abb. 15: Interradikuläre Lyse, sagittaler Schnitt, reaktive Sinusitis. Hier wurde der Zahn ad ex gestellt.

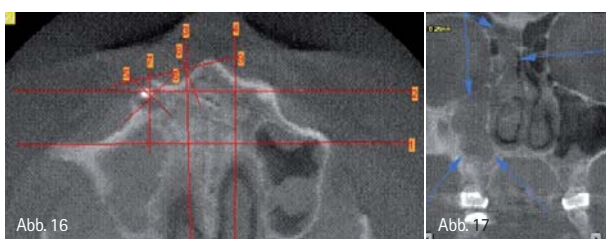


Abb. 16: Pansinusitis rechts auf dem Boden einer radikulären Entzündung. – Abb. 17: Rechts ist die Kieferhöhle bis zum Sinus frontalis verschattet. Grund: ein Zahn, siehe Pfeil.

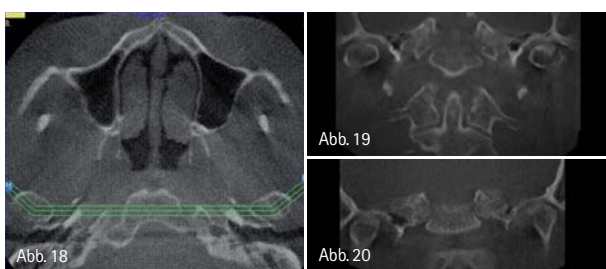


Abb. 18–20: Darstellung des Kiefergelenks. Kiefergelenkköpfchenfraktur links.

### Beurteilung des Kiefergelenks

Bei Kiefergelenkerkrankungen ist eine genaue Indikationsstellung wichtig, da es hier häufig nicht nur um die Beurteilung der knöchernen Strukturen geht. Winkel, Achsen, Frakturen, Knochendefekte, Zysten, Größenunterschiede und knöcherne Verformungen sind selbstverständlich gut darstellbar. Wenn es aber um die Beurteilung von Weichteilen, wozu auch der Knorpel gehört, geht, einen Verschleiß oder eine Diskusdislokation, dann ist das NMR nach wie vor die diagnostische Methode der Wahl (Abb. 18–20).

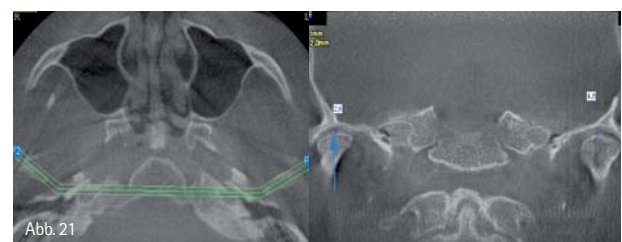

Abb. 21: KG-DVT mit Schiene in situ. KG Kompression rechts.

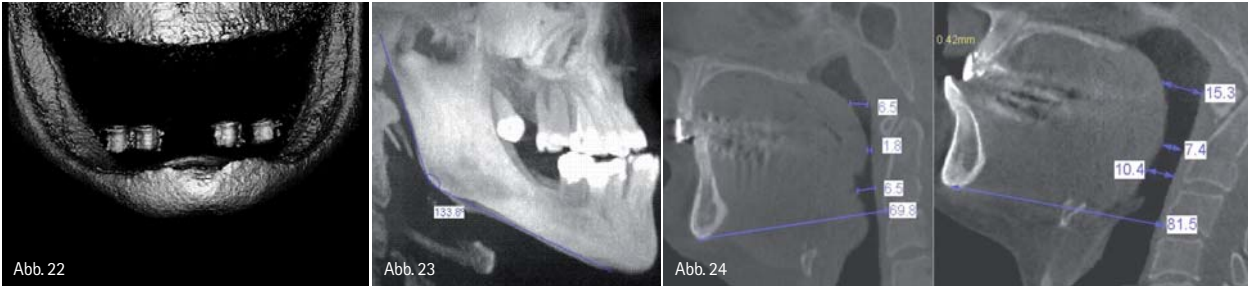


Abb. 22: Darstellung UK mit Bohrhülsen. Zwei IMPL Regio 32, 42 wurden inseriert, da genügend Knochen vorhanden war. – Abb. 23: Ausgeprägte maxilläre Retrognathie. – Abb. 24: Funktions-DVT zur Simulation einer UPS.

Immer wichtiger wird das DVT auch bei der Beurteilung von Schienen bei CMD-Patienten mit trotz dieser Therapie persistierenden Beschwerden. Das DVT kann zeigen, ob die Kiefergelenkköpfchen mit der Schiene in situ auch auf beiden Seiten optimal mittig eingestellt sind (Abb. 21).

### Präimplantationsdiagnostik

Für die Haltbarkeit eines Implantats ist nicht der sichtbare Teil, die Krone aus Keramik, entscheidend, sondern die Verankerung im Knochen. Eine Schraube in der Wand kann nur halten, wenn sie greift. Ins Leere gedreht, fällt sie einem bald wieder entgegen. Genauso ist es auch beim Implantat. Es braucht eine solide Verankerung im Knochen, sonst lockert es sich und fällt bald wieder heraus. Deshalb ist es für eine lange Haltbarkeit extrem wichtig zu wissen, gibt es an der Stelle, wo man Implantieren möchte, auch genug soliden Knochen. Besonders bei Zähnen, die schon chronische Entzündungen oder Vorbehandlungen wie Wurzelspitzenresektionen hinter sich haben, kann manchmal Knochen fehlen. Auch allgemeiner Knochenabbau im Kieferbereich spielt eine große Rolle. Die Diagnostik mittels DVT bietet hier die fantastische Möglichkeit, den Knochen dreidimensional darzustellen, sodass man genau sieht, wo man am besten Implantieren kann, ob ein bisschen weiter außen oder innen, weiter vorn oder hinten. Man sieht, wo wie viel Knochen für ein Implantat vorhanden ist, sodass man genau berechnen kann, welches Implantat man verwenden muss und wo es am besten platziert wird. Auch den Unterkiefernerve kann man erkennen und sich bei der Operation von ihm fernhalten, um ihn nicht zu verletzen. Stellt man fest, dass nicht ausreichend eigener Knochen vorhanden ist, so kann man sich darauf einstellen. Man weiß, dass man erst einmal Knochen schaffen muss, mittels Knochenersatzmaterial oder durch Knochentransfer, und man erlebt keine bösen Überraschungen beim Implantieren oder hinterher.

### DVT in der Kieferorthopädie

Im Bereich der Kieferorthopädie gibt es zwar verhältnismäßig wenige Fragestellungen, bei denen der Einsatz des DVTs sinnvoll ist, dafür ist es bei diesen aber umso hilfreicher. Wenn es beispielsweise bei verlagerten Zähnen, klassischerweise 13 und

23, um die Frage einer möglichen Freilegung und Eingliederung geht, ist die Stellung der Zahnachsen der verlagerten Zähne zu den übrigen Zähnen von entscheidender Bedeutung. Auch bei der Beurteilung der Stellung der Kiefer zueinander und der Planung einer Dysgnathie-Operation ist die dreidimensionale Darstellung von Achsen und Winkeln für die Therapieplanung sehr hilfreich (Abb. 23).

### DVT in der Schnarch-Therapie

Die Diagnostik mittels Funktions-DVT®, eine für uns patentierte Vorgehensweise, ermöglicht zu beurteilen, ob eine unblutige Therapie mit einer Protrusionsschiene Erfolg versprechend ist oder ob zusätzlich/stattdessen operiert werden muss. Mithilfe der sagittalen Schicht kann man darstellen, ob die Atemwege in Rückenlage verengt sind und wenn ja, wo. Ist eine deutliche Verengung der Atemwege im Bereich des Zungengrunds bei der Aufnahme im wachen Zustand bereits deutlich zu erkennen, kann man davon ausgehen, dass diese Enge im schlafenden, entspannten Zustand noch viel ausgeprägter ist. Möchte man wissen, ob dem Patienten eine Schnarcher-Schiene eine wirksame Verbesserung bringen kann, dann ist es möglich, mittels Funktions-DVT® die Funktion der Schiene zu simulieren und die individuellen Werte zu messen. Eine deutliche Erweiterung durch die neue Position lässt einen Erfolg der Schienentherapie erwarten. Die ausführliche Studie wurde auf dem Jahreskongress 2007 der Deutschen Gesellschaft für Schlafmedizin publiziert (Abb. 24).

### Autor

Dr. Dr. Michael Wiesend  
 Facharzt für MKG-Chirurgie, Fachzahnarzt für Oralchirurgie  
 Praxis für Mund-, Kiefer- und Gesichtschirurgie  
 Koblenzer Straße 11-13, 56410 Montabaur  
 Tel.: 02602 122-640, Fax: 02602 122-649  
 E-Mail: info@mkg-montabaur.de  
 www.mkg-montabaur.de

