

Diodenlaser als Schlüssel zum prothetischen Langzeiterfolg

Die Digitalisierung von Praxisvorgängen und die Computerunterstützung von Behandlungsabläufen ist in der Zahnarztpraxis angekommen. Das Modewort des Jahres 2012 in der Zahnheilkunde war „Digitaler Workflow“.

Prof. (Shandong University, China) Dr. med. Frank Liebaug, Dr. med. dent. Ning Wu

Die Automatisierung von Arbeitsabläufen bei der Herstellung von Zahnersatz ist inzwischen in den zahntechnischen Laboren zum Standard und der Basis für gleichbleibende Qualität geworden. Die Nutzung von digital erzeugten Datensätzen, das computergestützte Konstruieren von prothetischen Restaurationen auf dem Bildschirm (Abb. 1) sowie die NC-gesteuerte Verarbeitung von Silikat- und Oxidkeramiken, aber auch zunehmend von Metalllegierungen, hat die Produktivität erheblich gesteigert und die Reproduzierbarkeit der Ergebnisse möglich gemacht. Dadurch werden industrielle Qualitätsstandards erreicht.

Schaut man auf die zahlreichen Veröffentlichungen zu zahntechnischen Arbeiten und Materialien, dann scheint seit Jahren alles in Richtung Vollkeramik und CAD/CAM-Technologie zu gehen. Tatsächlich nimmt der Anteil vollkeramischer Arbeiten gerade bei Kronen und kleinen Brücken zu. Sie verdrängen aufgrund ihrer besseren Ästhetik vielfach die klassische Metallkeramikkrone und die metallbasierten Brücken gerade im sichtbaren Bereich. Ein nicht zu vernachlässigender Punkt ist auch die extreme Verteuerung von hochgoldhaltigen Legierungen auf dem Weltmarkt.

Allerdings ist dies noch lange nicht das Ende für die bewährten Dentallegierungen. Sie sind mit ihrem breiten Einsatzspektrum und der langjährigen, klinischen Bewährung nach wie vor in vielen Fällen und Indikationen das Material der Wahl. Das gilt auch mit Blick auf die Kosten – natürlich für Nichtedelmetall-Legierungen, aber trotz hoher Edelmetallpreise, selbst für hochgoldhaltige Edelmetall-Legierungen. Zudem sind Legierungen und ihre Bestandteile breit in der Grundlagenforschung und in der Klinik untersucht. Hochbiokompatible Legierungen sind seit über 20 Jahren erhältlich. Gleiches gilt für Verblendkunststoffe und Verblendkeramiken. Auch hier hat sich in den vergangenen 20 Jahren sehr viel entwickelt. So kommen Zahntechniker auch mit kompakten Systemen und wenigen Schichten zu ästhetisch ansprechenden Ergebnissen.

Bereits in den Anfangsjahren der CAD/CAM-gestützten Fertigung von Zahnersatz hatten viele Entwickler nicht nur die Kera-

mik, sondern auch die Dentallegierungen im Blick. Vor allem die im Labor problematisch zu bearbeitenden NEM-Legierungen und Titan standen im Fokus. Nicht alles erwies sich damals als praktikabel und wettbewerbsfähig gegenüber dem klassischen Guss und gegenüber den neuen Keramiken. Aber die Verarbeitung von Dentallegierungen mithilfe von CAD/CAM erlebt derzeit einen neuen Aufschwung – weil man die digitale Fertigungskette von der digitalen Abformung bis zum Gerüst und zur fertigen Verblendung natürlich auch für die bewährten und klinisch lange erprobten Legierungen entwickeln will. Große Unternehmen und Fräszentren bieten heute selbstverständlich



Abb. 1



Abb. 2

Abb. 1: Computergestütztes Konstruieren von prothetischen Restaurationen auf dem Bildschirm. – Abb. 2: CAD-CAM 5-TEC System: Fräsgesät M5 mit Streifenlicht-Scanner S600 ARTI als Komponente des CAD/CAM System 5-TEC in Ferrarivot von der Zirkozahn GmbH aus Südtirol, geöffnet.

Gerüste und Stege aus NEM und Titan, aber auch aus EM-Legierungen an. Es gibt kaum einen Implantatkongress, bei dem nicht über die Vorteile des „Backward Planning“ und die passgenau am Computer geplanten und per Fräse oder Lasersintern gefertigten Stege und Metallgerüste berichtet wird. Gerade in Deutschland haben die Zahntechniker das Know-how, die neuen und bewährten Techniken so zu verbinden, dass auch schwierige Fälle funktionell und ästhetisch für den Patienten bestmöglich gelöst werden können.

Das Thema Legierungen ist also für die Zahnmedizin noch lange nicht am Ende, ganz im Gegenteil: Es eröffnen sich gerade neue Möglichkeiten. Es lohnt sich unbedingt, sich immer wieder mit diesen spannenden und faszinierenden Werkstoffen zu beschäftigen, Grundlagenwissen aufzufrischen und neue Verarbeitungs- und Einsatzmöglichkeiten kennenzulernen. Dies gilt für Zahnärzte und Zahntechniker gleichermaßen.

Digitale Verfahren stellen hohe Anforderungen an das Team Zahnarzt-Zahntechniker

Der Einzug digitaler Verfahren in Diagnose, Therapie und Fertigung hat die Arbeit von Zahnmedizinern und -technikern in den letzten Jahren tiefgreifend verändert. In allen zahnmedizinischen Teilbereichen greift man heute auf digitale Technologien zur exakten Diagnostik, Modellierung und Fertigung zurück. Vom Intraoralscanner zur dreidimensionalen Erfassung des stomatognathen Systems bis hin zur Anfertigung von Modellen aus CAD-Daten mithilfe von 3-D-Druckern, existiert heutzutage ein breites Spektrum an Technologien, derer sich Zahnmediziner und Zahntechniker im Zusammenspiel mit manuellen Arbeitsschritten bedienen. Die zahntechnische Arbeit hat durch die Verwendung digitaler Technologien enorm an Planungs- und Behandlungssicherheit gewonnen. Die implantologisch tätigen Zahnärzte nutzen die heute mögliche präzise Erfassung der Lage von Nachbarzähnen, Zahnwurzeln und Nerven durch die Verwendung digitaler Volumetomografie und die nachfolgende dreidimensionale Visualisierung der Daten für eine deutlich im Risiko reduzierte Implantateinsetzung in den Kieferknochen. Des Weiteren hat die Digitalisierung dabei einen grundlegenden Wandel in der Kommunikation mit den Patienten bewirkt. Zahntechniker und -mediziner sind daher nicht mehr nur im klassischen Sinne als Behandler und Handwerker gefragt. Mit CAD/CAM-Technologie und Intraoralkamera ist es beispielsweise möglich, dem Patienten schon in der Praxis transparente Lösungen zur Verbesserung der ästhetischen Situation zu zeigen. Somit ist der Patient besser informiert und wird in die Entscheidung über die geplante Behandlung mit einbezogen.

Die Herstellung von Zahnversorgungen hat sich in den letzten Jahren stark gewandelt. Wo vor Jahren Metallkeramik der Stand war, ist es heute Vollkeramik. Materialien, wie Zirkonoxid, wurden in ihren Eigenschaften so verbessert, dass man mit ihnen heute perfekte ästhetische Ergebnisse erzielen kann. Nach reichlicher Sichtung der einschlägigen Literatur und Sondie-

rung der Marktlage haben wir uns im Team für das CAD/CAM 5TEC System der Zirkonzahn GmbH aus Südtirol entschieden (Abb. 2 und 3). Für unser Praxislabor wurde das erste Gerät in Ferrarirot gebaut.

Zahnmedizin ohne Digitaltechnik und CAD/CAM-Verfahren ist heute nicht mehr vorstellbar. Die intraorale und extraorale Messaufnahme, das Scannen von Antagonisten und Registra-ten, das dreidimensionale Konstruieren auf dem Bildschirm (Abb. 4), die Nutzung unzähliger Zahnformen aus der Zahndatenbank, die Gestaltung anatomischer Kauflächen, das funktionelle Artikulieren am virtuellen Modell, die subtraktive Bearbeitung von Hochleistungskeramiken – all das wäre ohne Computereinsatz nicht möglich.



Abb. 3

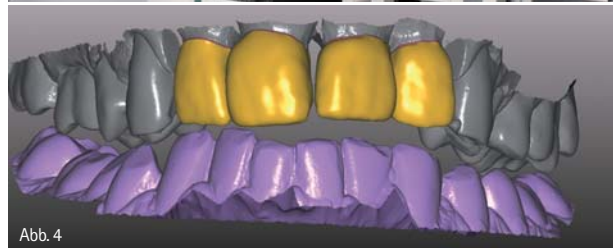


Abb. 4

Abb. 3: CAD-CAM 5-TEC System, Innenansicht mit Frässpindeln. – Abb. 4: Virtuelle Planung am Bildschirm auch bei schwierigen Gebissverhältnissen.

Neue Verfahren verändern bisherige Prozessschritte, Weiterentwicklungen vereinfachen Arbeitsabläufe. So sind virtuelle Konstruktionsmodelle, Artikulation auf Windows-Oberfläche, biogenerische Kauflächengestaltung durch intelligente Software, Rapid Prototyping und 3-D-Printing nur ein kleiner Ausschnitt von Themen, die in letzter Zeit in wissenschaftlichen Veröffentlichungen im Zusammenhang mit CAD/CAM-Zahnheilkunde erwähnt werden.

Mittlere und kleinere Zahntechniklabore oder, wie in meinem Fall, ein großes Praxislabor, werden ihre Kernkompetenz in der computergestützten Herstellung hochwertiger, ästhetischer Restaurationen und in der Spezialanfertigung im Bereich der Teilprothetik und Implantatprothetik sehen und nutzen.

So ist es ein anhaltender Trend, dass Inlays, Onlays, Teilkronen und Einzelkronen, aber auch großspannige Brücken und Suprastrukturen computergestützt gefertigt werden.

Bewährt hat sich in unserer Praxis gerade auch im weiten Behandlungsfeld der Implantologie und deren Suprastrukturen (Liebaug und Wu 2012) sowie bei der Behandlung von Patienten

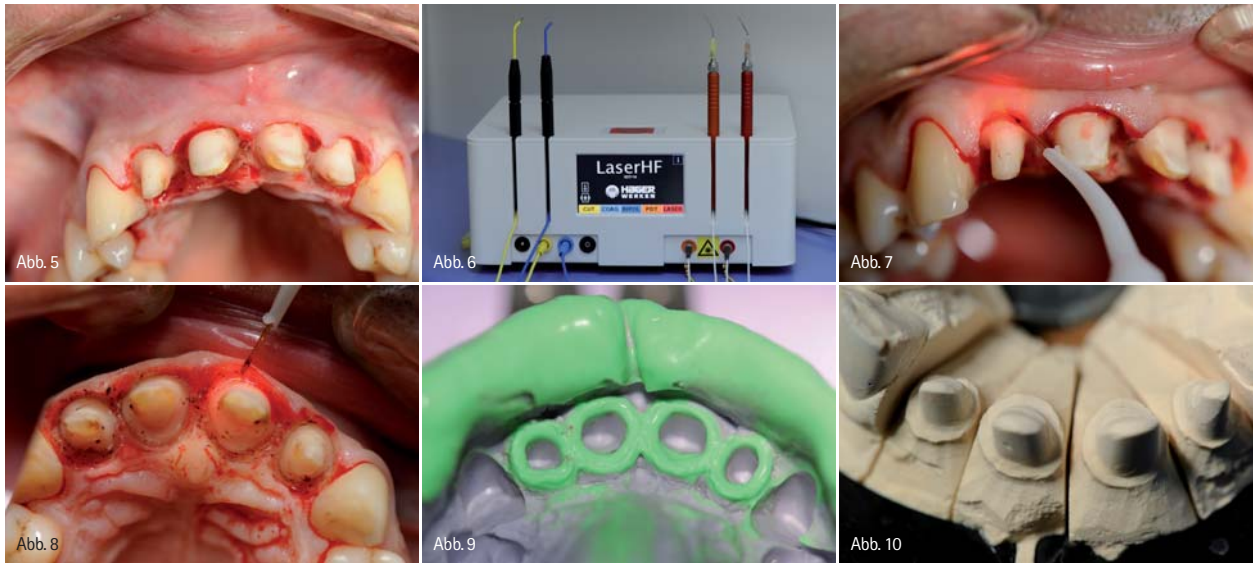


Abb. 5: Subgingivale Präparation in der ästhetischen Zone Regio 12 bis 22 mit deutlicher Blutungsneigung. – Abb. 6: Laser HF (Hager & Werken GmbH & Co. KG, Duisburg): Das einzige Kombinationsgerät weltweit mit zwei Lasereinheiten 975 nm/6 W und 660 nm/25–100 mW sowie HF-Chirurgiekomponente 2,2 MHz für einfaches, schnelles und präzises Schneiden von Weichgewebe. – Abb. 7: Arbeitsspitze der Diodenlaserfaser im gingivalen Sulkus, von vestibulär. – Abb. 8: Zirkuläre Sulkuserweiterung und Hämostase mit Diodenlaser. – Abb. 9: Detailaufnahme der analogen Präzisionsabformung mit gut dargestellten Präparationsrändern in Regio 12–22. – Abb. 10: Klassisches Sägeschnittmodell aus Superhartgips.

mit craniomandibulären Dysfunktionen die computergestützte Herstellung von Langzeitprovisorien nach funktionellen Kriterien.

Ohne exakte Übertragung der Mundsituation nützt die gesamte digitale Prozesskette nichts

Doch ohne eine Abformung der konkreten Patientensituation wäre unsere heutige Zahnheilkunde nicht denkbar. Seit Jahrzehnten hat sich an der Abformtechnik nicht viel verändert, lediglich die Abformmaterialien wurden weiterentwickelt. Aber bereits in den 1980er-Jahren wurden die ersten Versuche von digitalen Abformungen, in Form von intraoralen optischen Scans, als neue Technik hinzugenommen. Mittlerweile ist diese Technik so gut entwickelt, dass sie bei einer Vielzahl von Indikationen eingesetzt werden kann.

Wie dem auch sei, die exakte Übertragung der Mundsituation auf das virtuelle oder körperlich vorhandene analoge Modell ist eine Grundvoraussetzung und der Anfang des digitalen „Workflow“. Egal ob analoge Abformung oder digitales Scannen mit optischen Verfahren, es muss die Präparationsform, insbesondere die Präparationsgrenze, exakt darstellbar sein. Wenn es manchmal durch die Zähigkeit des verwendeten Abformmaterials noch gelingt, Weichgewebe im Bereich einer subgingivalen Präparationsgrenze zu verdrängen, so ist dies bei der optischen Abformung mit einem Scannersystem nicht möglich. Während die optischen Abformsysteme zu einer Standardisierung und zur unmittelbaren Kontrolle des Präparationsergebnisses und damit der Abformqualität beitragen, gilt sowohl für die konventionelle als auch für die digitale, optische Abformung, dass nur die Strukturen erfasst werden können, die auch für das

Auge sichtbar dargestellt sind. Die optische Abformung kann noch nicht vollständig die konventionellen Abformtechniken ersetzen. Dies betrifft gerade den Bereich der abnehmbaren Teil- und Totalprothetik und der zirkulären Implantatsuprastrukturen. Zudem ist die dort häufig notwendige Umsetzung von virtuellen Daten in reale Arbeitsmodelle noch nicht perfektioniert. Der Trend zeigt aber eindeutig in Richtung digitale Abformung, wenngleich es noch etliche Hürden zu überwinden gilt (Reich et al. 2012).

Wenn man sich mit der Literatur und den veröffentlichten Fallberichten befasst, fällt auf, dass es sich hierbei oft um supragingivale Präparationsgrenzen handelt, die der eine oder andere Kollege vielleicht sogar ohne jeglichen Retraktionsfaden abformen könnte. Schwieriger wird es, wenn umfangreiche Blutstillungsmaßnahmen und Gewebeverdrängungen erforderlich werden. Eine Kamera kann eben nur solche Areale optimal abscannen, die sich gut einsehen lassen. Durch einen Speichelsee kann bislang kein optisches System hindurchschauen oder zumindest verwertbare Daten für eine exakte Wiedergabe des Präparationsrandes bieten.

Ungenauigkeiten addieren oder multiplizieren sich auf dem Weg von der Abformung bis zur endgültigen prothetischen Versorgung. Damit würden die Vorzüge und äußerst präzisen Ergebnisse des digitalen Workflows ad absurdum geführt.

Aber auch in herkömmlicher analoger Abformtechnik ist die häufig klinisch bedingte, tief subgingival liegende Präparationsgrenze mit Blutung der angrenzenden Gingiva (Abb. 5) eine echte Herausforderung für den erfahrenen Kollegen. Ohne Fadentechniken oder adstringierende Hilfsmittel lässt sich laut Meinung vieler Prothetiker kein gutes Abformergebnis erreichen. Oder doch?

Aufgrund des hohen Qualitätsanspruches bei der Lösung von prothetischen Fragestellungen durch unser Behandlungsteam, und dazu gehören auch mehrere Zahntechniker, führte ich vor 20 Jahren zunächst die Hochfrequenztechnik und dann relativ rasch folgend die Anwendung von Dentallasern verschiedener Wellenlänge in unserer Praxis ein. So kann ich über langjährige eigene Erfahrungen und Experimente berichten. Besonders die kompakten Diodenlaser sind für dieses Aufgabenfeld effektiv einzusetzen (Abb. 6).

Die Laserstrahlung wird nicht nur im Gewebe absorbiert und dort in Hitze umgewandelt, sondern teilweise wird sie auch durch das Gewebe hindurch transmittiert. Dies ist abhängig von der jeweiligen Wellenlänge des eingesetzten Dentallasers und bestimmt die verschiedenen Indikationen.

Die Schneidegeschwindigkeit der Laserstrahlung ist allerdings durch die Tatsache limitiert, dass das Gewebe nur schichtweise abgetragen werden kann. Die im Dentallasergerät erzeugte Laserstrahlung wird über Lichtleitssysteme in Form von Spiegelgelenkarmen oder heute weitverbreiteten flexiblen Glasfasern zum Applikationsort in der Mundhöhle geführt. Dort tritt die Laserstrahlung aus dem vorderen Ende der Faser aus und erhitzt dadurch nur die oberste Gewebeschicht in einem eng umschriebenen Bezirk und trägt diese ab. Um in die Tiefe zu kommen, muss daher das Gewebe Schicht um Schicht abgetragen werden. Wenn dies auch von manchen Autoren als Nachteil gesehen wird (Koort 2012), so kann man dieses minimalinvasive und gewebeschonende Vorgehen insgesamt gerade im sensiblen Zahnalsbereich und bei der Sulkuserweiterung vor der Abformung gut nutzen.

Praktisches Vorgehen

Das Handstück des Diodenlasers liegt wie ein Füllfederhalter in der Hand und man zeichnet mit der feinen Laserfaser Spitze den Präparationsrand wie mit einem dünnen Faserschreiber von nur 0,3 mm Durchmesser zirkulär um den Pfeilerzahn in seiner gesamten Zirkumferenz oder nur den gingivalen Stufenbereich der Teilkrone (Abb. 7–8) nach.

So werden unebene oder bei der Pfeilerpräparation iatrogen verletzte Gingivaanteile bei gleichzeitiger Blutstillung entfernt. Sollte es dennoch zu geringen Sickerblutungen kommen, so wird mittels der Laserfaser unter Erhöhung der Pulsenergie punktuell eine Hämostase durchgeführt (Abb. 7). Dazu ist wiederum nur eine geringe Anästhesietiefe notwendig, und für den Patienten ist die gesamte Behandlung wesentlich angenehmer. Falls ein Scansystem die Verwendung von Puder zur Verbesserung der optischen Abformung fordert, muss ebenfalls peinlich darauf geachtet werden, dass sich kein Blut oder Sulkusflüssigkeit mit diesem verbindet. Sonst wird die optische Abformung ungenau und kann nicht als Anfang der digitalen Prozesskette genutzt werden.

Nachdem das Arbeitsfeld in dieser Vorgehensweise vorbereitet wurde und sich der gesamte Präparationsstufenbereich für das

Auge des Behandlers gut erkennen und trocken darstellen lässt, kann das vom Zahnarzt favorisierte Abformverfahren durchgeführt werden. In der Abbildung 9 ist das zufriedenstellende Ergebnis der Korrekturabformung ohne die Verwendung von Retraktionsfäden belegt.

Die Anwendung der Lasertechnik gehört in meiner Praxis zum prothetischen Qualitätsmanagement und wird standardisiert bei jeder Präparation durchgeführt.

Unmittelbar nach der Trockenlegung erfolgt dann die Präzisionsabformung. Hierzu nutze ich oft individuelle Abformlöffel. Unter der Stereolupe kontrollieren die Zahntechniker unseres Teams die Abformung und geben sie für die weitere Verarbeitung frei. Nach der klassischen Modellherstellung mit Super-

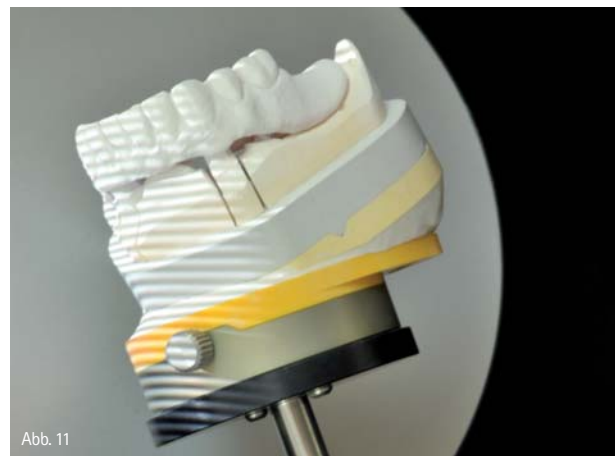

Abb. 11



Abb. 12

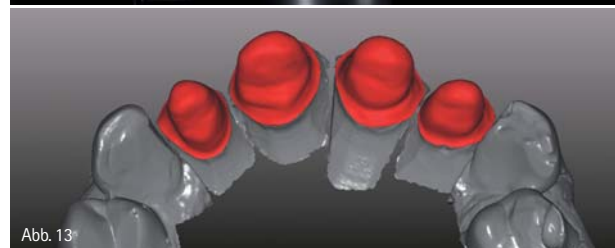

Abb. 13

Abb. 11: Modell im Streifenlicht. – Abb. 12: Artikulator mit Ober- und Unterkiefermodell im Streifenlicht-Scanner S600 ARTI. – Abb. 13: Darstellung der Präparationsform, insbesondere der Stufenbereiche auf dem Monitor, nachdem unwesentliche Bildanteile der Modellsituation digital ausgeschnitten wurden.

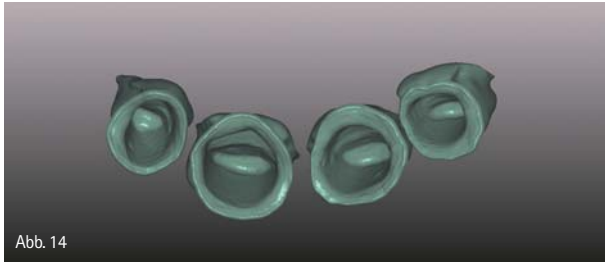


Abb. 14

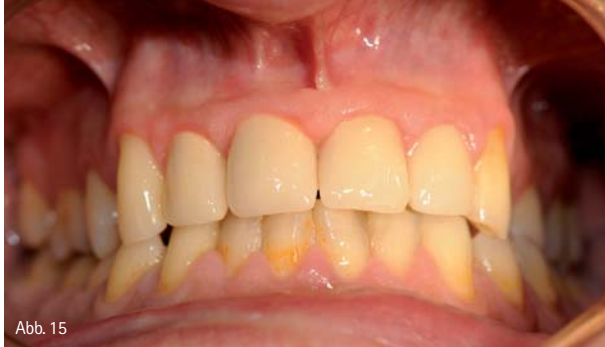

Abb. 15

Abb. 14: Dreidimensionale Darstellung der Zirkonoxidkappchen am PC mit Überprüfungs­möglichkeit der Stufen- und Innenbereiche. – Abb. 15: Klinisches Ergebnis nach Eingliederung der keramisch verblendeten Zirkonoxidkappchen Regio 12 bis 22.

hartgips (Abb.10) beginnt die digitale Prozesskette mit dem Steifenlicht-Scanner S600 ARTI (Abb. 11).

Streifenlicht-Scanner S600 ARTI

Der vollautomatische, optische Zirkonzahn Streifenlicht-Scanner 5600 ARTI ist mit zwei Kameras, Zahnriemenlosen Präzisionsgetriebe sowie 360° Dreh- und 100° Schwenkachse ausgestattet, die das digitale Erfassen nahezu jeder Objektstelle auf dem Modell mit einer Genauigkeit von circa sieben Mikron ermöglichen. So können Unterschnitte problemlos aufgenommen werden. Die überdimensionale Messfeldgröße von 95 x 75 x 100 mm sticht hervor und lässt auch komplette Zahnkranz- und Artikulatorschans zu (Abb. 11 und 12).

In Kombination mit der Software Zirkonzahn.Scan ist es das bislang einzige Scansystem, mit dem der Zahn­techniker seinen eigenen Laborartikulator im Scanner registrieren und dessen Achsen vermessen kann! Dies ist notwendig, um die reelle Artikulatorsituation in Bezug auf den Gesichtsbogen im dreidimensionalen Software-Koordinatensystem abzubilden. In der weiteren Darstellung der Modellsituation auf dem Monitor lässt sich das Ergebnis der zahnärztlichen Präparation nach Stufenfreilegung mittels Lasertechnik virtuell detailliert darstellen (Abb.13). Auch hier hat das Behandlungsteam nochmals eine Möglichkeit zur Fehlerkontrolle. Die Stufenbereiche und Schichtdicke der geplanten Zirkonoxidkappchen werden noch vor der später folgenden keramischen Verblendung wie in Abbildung 14 überprüft. Gemeinsam mit dem Fräsgerät M5 wird der Scanner S600 ARTI als Komponente des CAD/CAM-System 5-TEC von der Zirkonzahn GmbH aus Südtirol in unserem Praxislabor genutzt (Abb. 2 und 3).

Nach der labortechnischen Herstellung schließt sich der Kreis wieder beim Einsetzen der vollkeramischen Restaurationen. Denn auch bei diesem finalen zahnärztlichen Arbeitsschritt ist wieder Sauberkeit und ein blutungsfreies, trockenes Arbeitsfeld oberstes Gebot. Oft kommt es postpräparatorisch oder durch Tragen eines Provisoriums, welches oft mehrere präparierte Zähne aus Stabilitätsgründen verblockt, zu einer lokalen Gingivitis mit erhöhter Blutungsneigung. Manchmal zeigen sich auch Gingivahyperplasien, welche sich wiederum durch den Einsatz des Dentallasers hervorragend und in Sekundenschnelle beherrschen lassen. Der in unserem Fall dargestellte Patient war mit dem klinischen Ergebnis überaus zufrieden und seine Gingiva zeigte eine Woche nach Eingliederung der keramisch verblendeten Zirkonoxidkronen einen schönen Stipplingeffekt.

Fazit

Dentale Laser werden am Beginn und Ende der digitalen Prozesskette zur effektiven Qualitätsverbesserung dringend benötigt, denn egal ob analoge Abformung oder digitales Scannen mit optischen Verfahren, es muss die Präparationsform, insbesondere die Präparationsgrenze exakt darstellbar sein. Wir behandeln reale Patienten aus Fleisch und Blut und sollten die Möglichkeiten der virtuellen Planung und computergestützten Herstellung von passgenauem Zahnersatz nutzen. Die routinemäßige Anwendung und der konsequente Einsatz der Lasertechnik sind eine Grundlage für den klinischen Langzeiterfolg der prothetischen Restauration.

Danksagung

Zahnmedizin führt nur im Team zum Erfolg. So gebührt mein besonderer Dank Herrn ZT Hartmut Weisheit und meinem Vater ZT Manfred Liebaug, welche beide mit großem Engagement meine und die Wünsche der Patienten in Bezug auf deren prothetische Rehabilitation umsetzen.

Die Literaturliste kann beim Verfasser angefordert werden.

Autor

Prof. Dr. med. Frank Liebaug
Professor Universität Shandong, China
Professor Hangzhou Normal University, China
Praxis für Laserzahnheilkunde und Implantologie
Arzbergstraße 30
98587 Steinbach-Hallenberg
Tel.: 036847 31788
www.laserzahnarzt-liebaug.de

