

Schablonengestützte navigierte Implantation

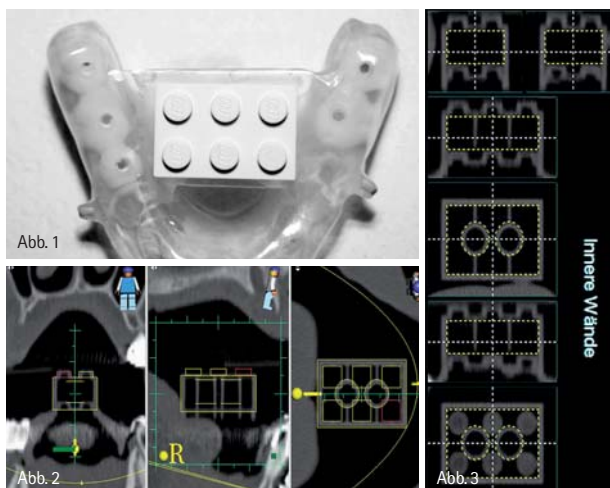
Seit einigen Jahren ist es mit verschiedenen Implantatsystemen möglich, 3-D-Planungen mittels CT oder DVT und spezieller Software auf Bohrschablonen zu übertragen. Dies soll eine optimale Ausnutzung des Knochenangebotes gewährleisten sowie die Verletzung sensibler Nachbarstrukturen vermeiden. Die Toleranz verschiedener Systeme wird dabei mit Abweichungen von bis zu 3 mm beschrieben, was den Einsatz wiederum deutlich einschränken würde (Hassfeld S, 2000; Ewers R, 2005). Anhand unterschiedlicher Fallbeispiele soll hier die Qualität der Umsetzung sowie die Handhabung mit dem med3D®-Planungssystem und dem tioLogic® pOosition Implantatsystem eingeordnet werden.

Dr. Daniel Schulz

Indikationen zur Navigation: Die wesentlichen Einsatzgebiete der navigierten Implantation sind unklare Knochenverhältnisse, bei denen ohnehin eine dreidimensionale Bildgebung erforderlich ist. Ebenso bei Mehrfachimplantationen in größeren Lücken zur prothetisch korrekten Positionierung. Ob in schwierigen Situationen auch bei Einzelzahnersatz eine echte Indikation vorliegt, wird sicherlich auch sehr mit den Erfahrungen und Kenntnissen des Operateurs zusammenhängen.

Darstellung der verwendeten Systeme

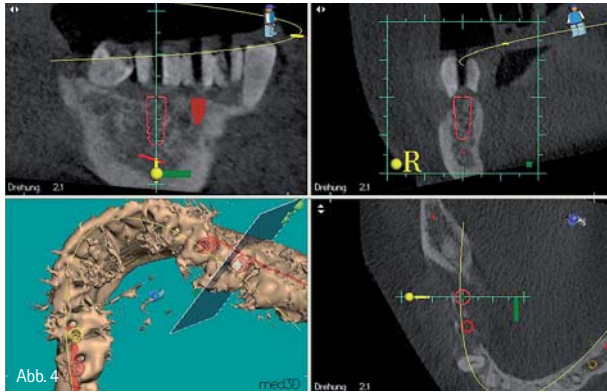
Die im Folgenden gezeigten Fälle wurden alle einheitlich geplant und operiert. Als Erstes werden Abformungen mit einem Silikon genommen und ein Schlussbissregistrat angefertigt. Auf den Modellen fertigt der Zahntechniker Röntgenschablonen.



In die Lücken werden bariumsulfathaltige Zähne gestellt und im Zentrum vorgebohrt, sodass sich im Röntgenbild die geplante prothetische Position wiederfinden lässt (Abb. 1). Mit diesen Schablonen wird eine dentale Volumentomografie angefertigt. Der daraus entstandene DICOM-Datensatz wird in die med3D®-Software (C. HAFNER, Pforzheim) eingelesen. Bevor mit der eigentlichen Planung begonnen werden kann, müssen verschiedene vorbereitende Maßnahmen erledigt werden:

1. Festlegung des Graustufenschwellwertes zur Definition des Knochens
2. Festlegen der Okklusionsebene
3. Definition des Volumens
4. Bildbearbeitungsassistent aktivieren
5. Übereinstimmen der Marker OK/UK
6. Festlegen der Mandibularkanäle rechts und links

Bei all diesen Schritten wird man von der Software unterstützt und kommt relativ zügig mit dem Programm zurecht. Eine gewisse Grunderfahrung mit der dreidimensionalen Bildgebung sollte allerdings schon vorhanden sein. Ansonsten sollte man sich besser für die ersten Fälle mit einem erfahrenen Kollegen zusamm tun. Besonders erwähnen möchte ich den Punkt 5. Bei diesem Schritt geht es um die Kalibrierung der Legosteine und Sicherheitsmarker (Abb. 2 und 3). Ähnlich der Präpabformung bestimmt die Genauigkeit dieses Schrittes die erzielbare Präzision des gesamten Vorgehens. Im nächsten Schritt geht es nun an die virtuelle Positionierung der Implantate. Aus der med3D®-Datenbank wird das gewünschte Implantatsystem gewählt. Das weitere Vorgehen wird nun anhand des verwendeten tioLogic® pOosition (Dentaurum Implants, Ispringen) be-



schrieben. Es werden der Durchmesser und die Länge des zu setzenden Implantats gewählt. Nun wählt man über die Schaltfläche Neu/Zahnschema die gewünschte Position aus. Zusätzlich müssen noch der Abstand und die Länge der Bohrhülse eingestellt werden. Jetzt kann das Implantat in allen drei Dimensionen positioniert werden (Abb. 4). Dazu stehen Schnittbilder in sagittaler, transversaler und okklusaler Schicht sowie eine dreidimensionale Abbildung zur Verfügung. Nach Überprüfung aller Parameter wird die Planung verriegelt und dem Techniker übermittelt. Im Labor wird anschließend die Röntgenschablone in eine Bohrschablone umgebaut und abschließend auf einem Prüfprotokoll kontrolliert (Abb. 5). Wenn alle Positionen der Schiene mit dem Prüfprotokoll übereinstimmen, ist mit maximaler Genauigkeit zu rechnen. Bei Abweichungen ist dies nicht mehr garantiert. Für die Operation wird das tioLogic® pOstion OP-Tray benötigt. Zusätzlich werden die zu den Implantatdurchmessern passenden Innenhülsen für Tiefenbohrer und Stufensenker gebraucht. Der erste Schritt (Gingivaschneider) und der letzte Aufbereitungsschritt (Aufweiter) werden über eine Grundhülse geführt. Die Operation erfolgt vom ersten Schritt, der Stanzung bis zur Implantatinsertion durch die Schablone (Abb. 6). Die Besonderheiten des Systems liegen in den unterschiedlichen Aufbereitungsinstrumenten. Bis auf den Gewindeschneider sind alle Instrumente innengekühlt, um eine ausreichende Kühlung auch durch die Schablone gewährleisten zu können. Da die Hülsen auf die jeweiligen Durchmesser abgestimmt sind, ist eine schrittweise Aufbereitung mit kleineren Durchmessern am Anfang nicht möglich. Hierzu sind die Stufensenker entsprechend gestaltet und auch in der Lage,

eine erhebliche Menge an Knochen zu sammeln (Abb. 7). Die Bohrer sind um die Hülsenlänge und den Hülsenabstand zum Knochen verlängert. Auf die Länge von 17,0mm wurde hierbei verzichtet, da diese Mundöffnung eher unwahrscheinlich ist. Ähnlich einer untermaßigen Aufbereitung kann die Insertion bei weichem Knochen bereits nach der Stufensenkung erfolgen. Für die anderen Fälle steht als nächster Schritt ein Aufweiter zur Verfügung. Ein Gewindeschneider gehört ebenfalls zum tioLogic® pOstion Tray. Aus technischen Gründen ohne Tiefenstopp, um das Gewinde nicht auszureißen. Auf den Einbringpfosten der Implantate sind entsprechende Markierungen vorhanden, um das Implantat auch in der Tiefe korrekt zu inserieren. Des Weiteren ist auch die Ausrichtung der Innenverbindung über vorhandene Punktmarkierungen möglich.

Falldarstellungen

Anhand der nun folgenden Beispiele soll exemplarisch die erreichbare Genauigkeit sowie die Flexibilität mit diesem Verfahren gezeigt werden.

Fall 1

Implantation an 37, 36 und 35. Die Patientin trug lange Zeit eine Brücke von 38 auf 34, die aufgrund eines fehlenden Geschiebes schon nach kurzer Zeit immer wieder an 38 dezementierte. Die Patientin lehnte aufgrund dieser Problematik eine Brücke ab und wollte mit Implantaten versorgt werden. Die verbleibende Knochenhöhe und vor allem -breite war unklar, sodass eine dreidimensionale Bildgebung erforderlich wurde. In der DVT-Aufnahme zeigten sich erstaunlicherweise ausreichende Knochenverhältnisse, die eine Augmentierung durch eine geschickte Implantatpositionierung unnötig machten (Abb. 8–11).

Fall 2

Implantation an 16, 11, 22, 24 und 26. Bei Palpation der Schleimhaut eher kein ausreichendes Knochenangebot. Die DVT-Aufnahme zeigte dann Knochenverhältnisse, die ein Vorgehen mit Osteotomen zur Knochenverbreiterung an 16, 11, 22, 24 und zum internen Sinuslift an 26 erlaubten. Auch hier konnte durch die präzise Nutzung des vorhandenen Knochens




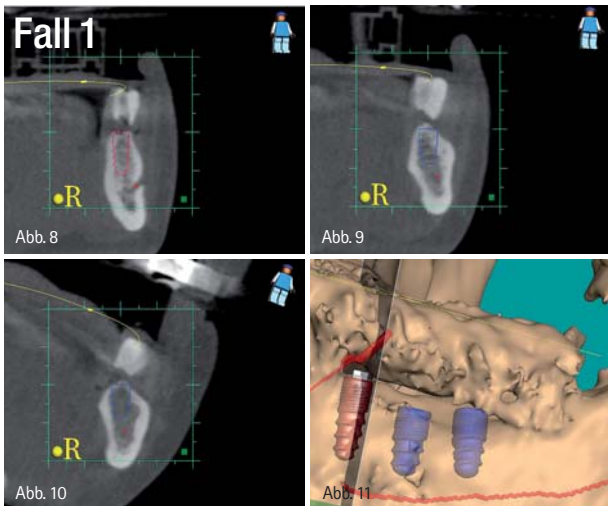
Abb. 5



Abb. 6

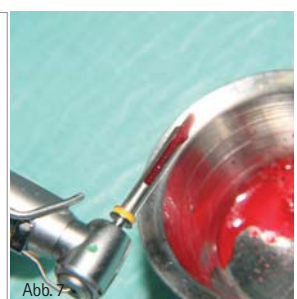

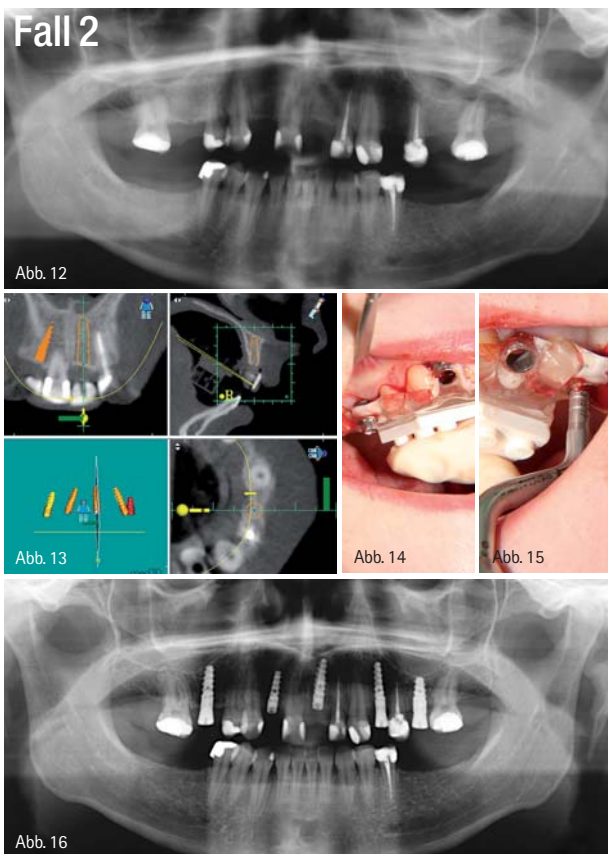
Abb. 7



und das genaue Wissen um dessen Lage genutzt werden, um aufwendigere Augmentationen zu vermeiden (Abb. 12–16).

Zusammenfassung

Alle Fälle zeigen den Nutzen der Navigation. Sicherlich wäre auch in allen Fällen eine Implantation ohne Schieneführung und auch ohne DVT möglich gewesen. Die präzise prothetische Ausrichtung sowie die optimale Nutzung des vorhandenen Knochens bei gleichzeitig hohem Komfort für den Behandler hätten sich ohne Navigation schwerlich auf demselben Niveau



befunden. Es lassen sich damit nicht nur minimalinvasive Eingriffe realisieren, sondern durch die bessere Kenntnis der Knochenstruktur und des -volumens auch eine höhere Sicherheit und bessere Vorhersagbarkeit erreichen.

Diskussion

Jeder erfahrene Chirurg wird erst einmal mit Skepsis auf diese Technik schauen. Allerdings wird jeder, der seine Implantatfälle selbst versorgt, dankbar für die prothetische Planbarkeit sein. Nicht jeder Fall mit mehr als einem Implantat muss oder sollte mit Navigation behandelt werden. Es bedarf schon einer speziellen Indikation, um die erhöhte Strahlenexposition und den vorhandenen Mehraufwand zu tolerieren. Nicht vergessen sollte man die systemimmanenten Schwierigkeiten. Bei eingeschränkter Mundöffnung wird eine Implantation im distalen Bereich nicht mehr möglich sein. Eine gewisse Hülsenhöhe ist aber für eine präzise Führung unumgänglich. Bei sehr großer Gingivadicke sowie bei gekippten Nachbarzähnen kann die Positionierung der Hülsen schwierig werden. Eine reproduzierbare Position der Schablone ist zwingend erforderlich und bei reiner Schleimhautlagerung durch zusätzliche Hilfsimplantate zu erzielen. Es bedarf einer guten Zusammenarbeit mit Labor und Radiologe, um Übertragungsfehler zu vermeiden. Die schönste DVT-Aufnahme nützt nichts, wenn die Schablone nicht mitgeröntgt wurde! Die Implantation mit Schienennavigation gehört nur in die Hände erfahrener Chirurgen und ist kein Freifahrtschein. Die genauen Kenntnisse der anatomischen Strukturen sind unumgänglich und es muss jederzeit auch ohne Navigation weitergearbeitet werden können. Hinsichtlich der prothetischen Versorgung ist die Navigation ein probates Mittel, um Implantate optimal versorgen zu können. Die Präzision ist bei korrekter Arbeitskette sehr hoch, sodass die Gefahr der Verletzung von Nachbarstrukturen gesenkt werden kann. Zusammenfassend kann man sagen, dass bei richtiger Anwendung und Indikation ein komfortables, sicheres und schonendes Arbeiten ermöglicht wird.

Autor

Dr. Daniel Schulz
 Rathausplatz 11, 24558 Henstedt-Ulzburg
 E-Mail: dan-schulz@versanet.de