

Einen Standpunkt haben und dennoch beweglich sein

Die dreidimensionale Bildgebung entwickelt sich in den verschiedenen Disziplinen der Zahnmedizin zunehmend zum Standard. Gerade auch für die Implantologie bietet sie zahlreiche Möglichkeiten und erleichtert in vielerlei Hinsicht Planung und Durchführung des Behandlungsalltags. Dennoch sollte man nie die Frage aus den Augen verlieren, wie viel CAD/CAM-Technologie braucht Implantatfunktion und -ästhetik wirklich?

Dr. med. dent. Peter Gehrke, ZA Octavio Weinhold, ZTM Oliver Fackler, ZTM Helmut Storck

Die digitale Volumentomografie (DVT) kann mittlerweile die Computertomografie (CT) im zahnärztlichen Indikationsspektrum weitgehend ersetzen und ermöglicht damit häufig die Vermeidung entscheidender Nachteile der CT; wie z.B. die schwierige Verfügbarkeit und die erhöhte Strahlenbelastung. Bei einem CT ist die Strahlendosis bis zu 40-fach höher als bei einer modernen DVT-Aufnahme. Eine Röntgenquelle, die zur Reduzierung der Strahlenbelastung mit einem Röntgenkegel arbeitet, erstellt beim DVT in nur wenigen Sekunden 200 Einzelbilder vom Kopf, den Zähnen oder den Kiefergelenken. Diese Schnittbilder können per Computer zu einem dreidimensionalen Digital-Datensatz verarbeitet werden und erlauben eine 3-D-Rekonstruktion und Ansicht der Kiefer in jeder beliebigen Ebene. Um den therapeutischen Umfang bei einer implantologischen Therapie zur Wiederherstellung der Kaufunktion genau zu bestimmen, ist es wichtig, das vorhandene Knochenangebot unter quantitativen und qualitativen Aspekten zu evaluieren. Obwohl man über viele Jahre für die Implantatplanung die Anfertigung einer Panoramaschichtaufnahme für ausreichend hielt, tritt diese Ansicht mit zunehmender klinischer Erfahrung mit der DVT immer mehr in den Hintergrund. Einige unveröffentlichte Ergebnisse einer quantitativen Auswertung von Volumentomografien, bei ausreichendem vertikalen Knochenange-

bot in der Panoramaschichtaufnahme zeigten, dass in ca. 20% der Fälle überraschende Nebenbefunde im Hinblick auf die Implantatplanung gefunden werden. Der Einsatz zur Diagnostik vor operativen Eingriffen kann zur Reduktion der Invasivität und folglich zur Senkung des Komplikationsrisikos und der postoperativen Beschwerden für den Patienten führen. Daher lautet die aktuelle Empfehlung der DGZMK, dass eine computergestützte Implantatplanung auf der Basis dreidimensionaler Röntgenverfahren mithilfe der DVT durchgeführt werden sollte.

Das prothetische Ziel bestimmt die Wege der Chirurgie

Die dentale Implantologie hat sich in den letzten Jahren nachhaltig zur funktionellen und ästhetischen oralen Rehabilitation durchgesetzt. Zur optimalen Versorgung stehen unterschiedliche diagnostische und therapeutische Verfahren zur Verfügung.² Eine Technik, die präoperative Planung zu verbessern, stellt die Einbeziehung von dreidimensionalen DVT-Aufnahmen als Implantatplanungsgrundlage dar. Die genaue Kenntnis der anatomischen Situation erlaubt es, vorhandenes Knochenangebot auszunutzen, notwendige Augmentationen vorherzusehen und anatomische Strukturen sicher zu scho-

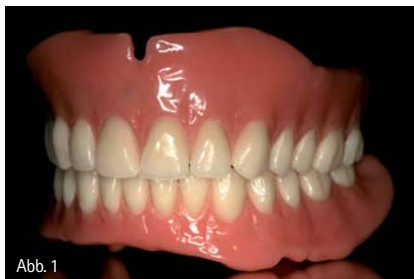

Abb. 1

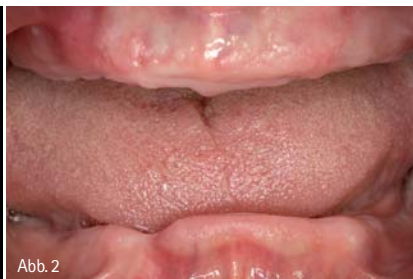

Abb. 2

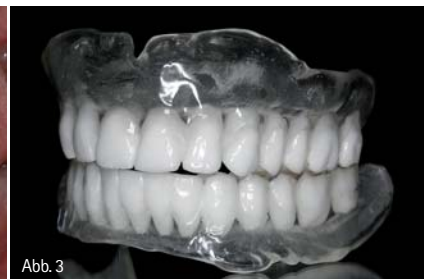

Abb. 3

Abb. 1: Funktionelle OK- und UK-Totalprothese als Ausgangsideal für die spätere virtuelle Implantatplanung. – Abb. 2: Unbezahnte Patientin. – Abb. 3: Scan-Prothesen für DVT-Aufnahmen mit bariumsulfathaltigem Kunststoff im Bereich der geplanten prothetischen Suprakonstruktion.

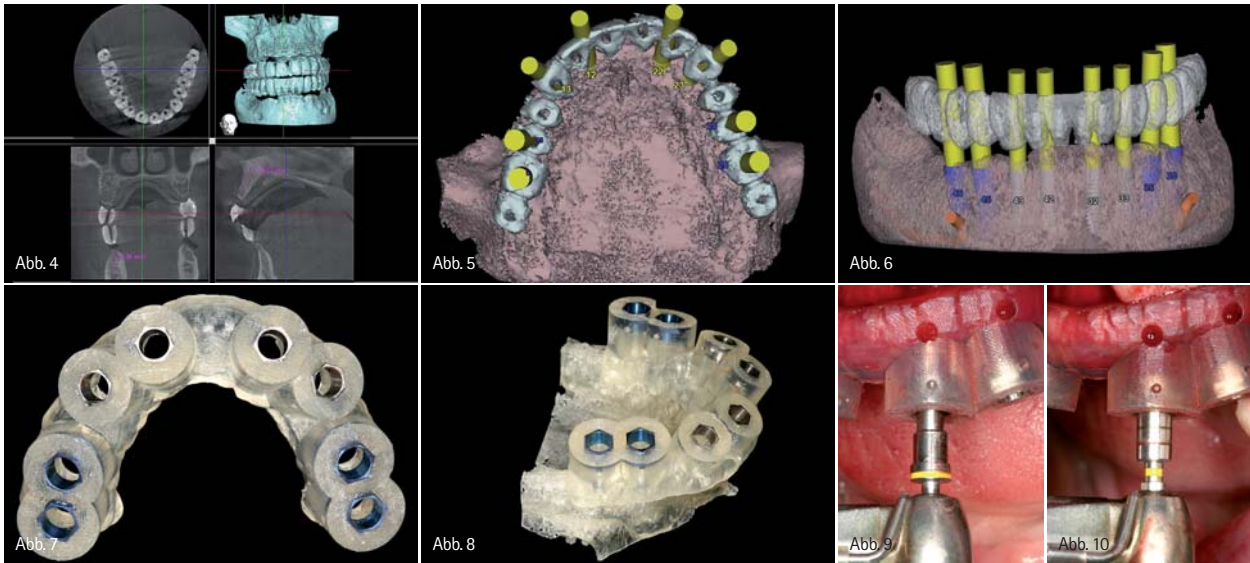


Abb. 4: Digitale Volumentomografie: 3-D-Darstellung OK und UK. – Abb. 5: Virtuelle Computer-Implantatplanung im Oberkiefer. Okklusale Ansicht (ExpertEase®, DENTSPLY Friadent). – Abb. 6: Virtuelle Computer-Implantatplanung im Unterkiefer. Laterale Ansicht. – Abb. 7: Knochengelagerte Bohr- und Implantatinserionsschablone für den Oberkiefer. – Abb. 8: Oberkiefer-Stereolithografiemodell mit knochengelagerter Bohrschablone (ExpertEase®, DENTSPLY Friadent). – Abb. 9: Chirurgische Implantatbett-aufbereitung mit knochengelagerter Bohrschablone in situ. – Abb. 10: Gewindeschneiden, Krestalbohren und schablonengeführte Implantatinserion (XIVE® Ø 3,8mm, DENTSPLY Friadent).

nen.¹¹ Auf ein großflächiges Aufklappen zur Darstellung aller anatomischen Strukturen kann oftmals im Sinne eines minimalinvasiven Behandlungskonzeptes verzichtet werden.^{1,3,8,10} Zur korrekten Übertragung der dreidimensional orientierten präimplantologischen Planung haben sich verschiedene Verfahren etabliert.^{14,17} Man unterscheidet dabei dynamische von statischen Verfahren. Dynamische Verfahren zeichnen sich durch die Möglichkeit einer intraoperativen Navigation aus. Diese erlauben dem Behandler, den Implantatbohrer räumlich frei zu führen, während dessen Position auf einem Bildschirm in Echtzeit und räumlich korrekter Relation, zu den im Vorfeld der OP angefertigten Bilddaten des Patienten, dargestellt wird.⁶ Bei statischen Verfahren werden präoperativ hergestellte Bohrschablonen mithilfe von computergestützter Technik (CAS) angewendet.^{4,7,13,15,18} Grundlage der statischen Navigation ist eine dreidimensionale Bildgebung in Form einer digitalen Volumentomografie (DVT). Im Rahmen des Prinzips des „Backward Planings“ legen Implantologe, Prothetiker und Zahntechniker zunächst über ein Wax-up die aus ästhetischer und funktionaler Sicht optimale zukünftige prothetische Versorgung fest. Diese Situation wird über eine röntgenopake Schiene festgehal-

ten, die der Patient während einer DVT-Aufnahme trägt. Zur räumlichen Registrierung der Bilddaten mit der realen Situation werden die Schablonen entweder mit einem systemspezifischen Referenzkörper versehen oder direkt in Stereolithografie-Technik anhand der Bilddaten hergestellt. Die gewonnenen Bilddaten werden in der Regel im DICOM-Format in die Planungssoftware der entsprechenden Systeme übertragen. Diese Software erlaubt es, Implantate unter Berücksichtigung der prothetisch vorgegebenen Situation und des vorhandenen Knochenangebotes optimal virtuell zu platzieren. Dabei kann auf die Ansicht der Bilddaten in drei orthogonalen Schichten axial, koronal und sagittal sowie in einer dreidimensionalen Darstellung zurückgegriffen werden. Die Positionen der virtuell inserierten Implantate können dann entsprechend der computergestützten Planung auf Bohrschablonen übertragen werden.

Funktionelle und ästhetische Integration durch Präzision

In der oralen Implantologie ist eine präzise präoperative Planung zur Realisierung der Implantatposition aus chirurgischer



Abb. 11: Zustand nach Implantatinserion im Oberkiefer, Implantate in situ. – Abb. 12: Schablonengeführte Implantatinserion im Unterkiefer (XIVE® Ø 4,5mm, DENTSPLY Friadent). – Abb. 13: Knochenaugmentation und Fixierung des Augmentates mit resorbierbarer Membran und Membrannägeln (Bio-Oss®, Geistlich).

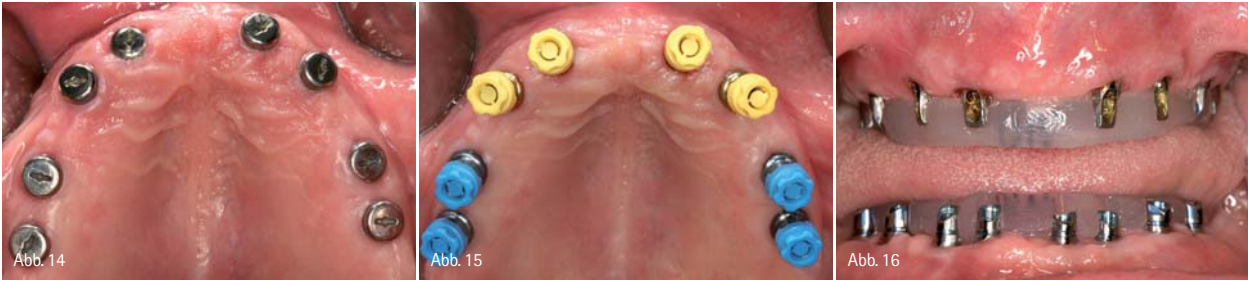

Abb. 14: Versorgung der Implantate mit Gingivaformern nach Osseointegration und Freilegung. – Abb. 15: Geschlossene Implantatabformung im Ober- und Unterkiefer. – Abb. 16: Implantatabutmenteinprobe für Langzeitprovisorium (Therapeutikum).

und prothetischer Sicht unabdingbar. Statische, computergestützte Implantatplanungsprogramme ermöglichen die Einbeziehung der prothetisch angestrebten Suprakonstruktion bereits in der prächirurgischen Planungsphase. Von zentraler klinischer Bedeutung ist dabei die Übertragungsprecision von der virtuellen Behandlungsplanung am Computer auf die klinisch zu erreichende Implantatposition. In der Literatur wird die Genauigkeit statischer und dynamischer Navigationsverfahren mit 1 bis 2 mm angegeben. Diese Ergebnisse beziehen sich jedoch ausschließlich auf In-vitro-Versuche mit standardisierten Modellen aus Kunststoff.^{12,17} Gehrke und Kalt bestätigten in ihren Studien, dass eine präzise Übertragung der virtuellen Implantatplanung auf den OP-Situs möglich ist.¹⁹ Dennoch waren auch nennenswerte Abweichungen erkennbar. Zu berücksichtigen sind dabei maximale Abweichungen in der Vertikalen von bis zu 2mm und maximale Winkelabweichungen von bis zu 16 Grad. Um Gefährdungen anatomischer Strukturen zu vermeiden, sollten daher Übertragungsabweichungen von 2mm in alle Richtungen in Betracht gezogen werden. Insbesondere die lokale Knochenqualität und -quantität scheinen die Abweichung von der geplanten Implantatposition zu beeinflussen. Es zeigte sich

ebenfalls, dass die Übertragungsgenauigkeit über eine zweite, schablonengeführte Implantatbettbohrung deutlich verbessert werden kann. In weiteren Studien bleibt zu klären, ob neben der hülsengeführten Implantatbettauflbereitung eine zusätzliche hülsengeführte Insertion des Implantates zu einer Erhöhung der Übertragungsgenauigkeit führen würde. Grundsätzlich gilt jedoch, dass trotz moderner virtueller Navigationsverfahren weiterhin eine entsprechende chirurgische Ausbildung und operative Routine unabdingbar für den therapeutischen Implantatlangzeiterfolg sind. Während heute standardmäßig von der periimplantären Integration der Hartgewebe ausgegangen werden kann, stellt die ästhetische Integration des implantatgestützten Zahnersatzes sowie der umgebenden Weichgewebe häufig eine Herausforderung dar.

Fazit

Der Einsatz computergestützter Fertigungstechnologien zur Herstellung von implantatgetragenem Zahnersatz oder Teilen davon ist dabei für viele Anwender in Labor und Praxis zur Realität geworden. Neue CAD/CAM-Techniken setzen voraus, dass

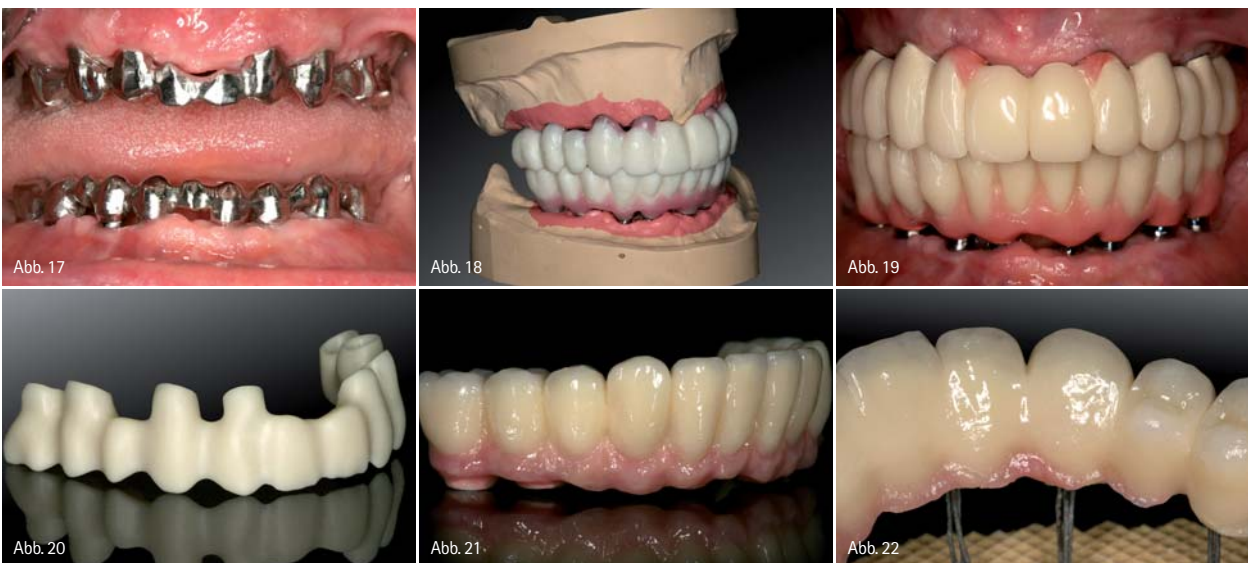

Abb. 17: Gerüsteinprobe für Langzeitprovisorium (Therapeutikum). – Abb. 18: Wachsauflstellung der Ober- und Unterkieferzähne für die Ästhetikeinprobe. – Abb. 19: Kunststoffverblendete Langzeitprovisorien (LZP) auf Metallbasen zur muskulären Kiefergelenkadaptation, vor der Herstellung des definitiven implantatgetragenen Zahnersatzes. – Abb. 20: CAD/CAM-generiertes Zirkon-Brückengerüst aus demselben virtuellen Datensatz wie das LZP. – Abb. 21 und 22: Verblendete, vollkeramische Zirkonbrücken nach Fertigstellung im Labor.

www.zwp-online.info

FINDEN STATT SUCHEN.

ZWP online

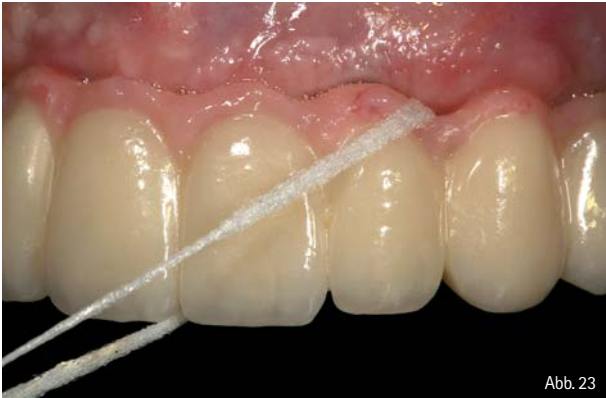

Abb. 23

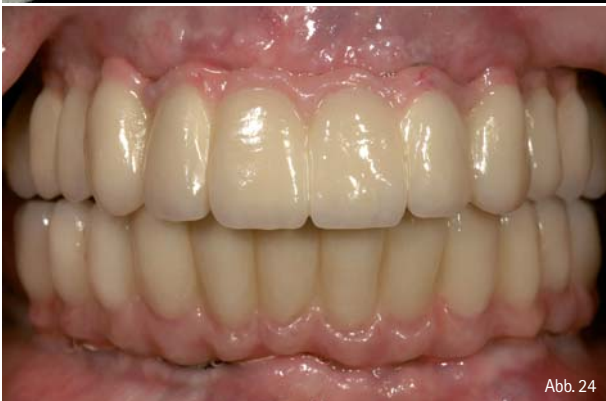

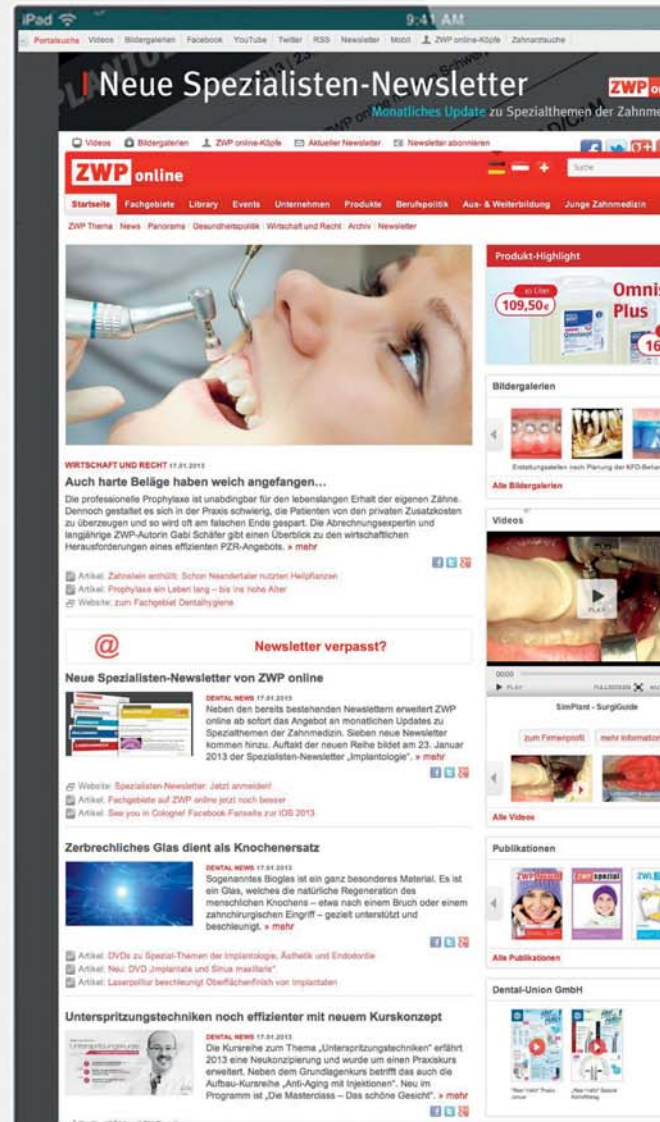
Abb. 24

Abb. 23 und 24: Vollkeramische OK- und UK-Brücken zementiert in situ.

alle anerkannten werkstoffkundlichen sowie klinischen Präzisions- und Qualitätsanforderungen erfüllt und, wenn möglich, sogar verbessert werden. Erfolg und Aufwand sollten für den Anwender eine marktgerechte Wertschöpfung erbringen. Im Gegensatz zu vorgefertigten Implantataufbauten, die per Hand zeitaufwendig individualisiert werden müssen, ermöglichen ein- oder zweiteilige anatomische CAD/CAM-Aufbauten aus Titan oder Zirkonium eine natürliche Ausformung der periimplantären Weichgewebe unter Berücksichtigung der natürlichen Mukosatopografie und zukünftigen Kronenorientierung. Digitale Techniken ermöglichen ebenfalls die computergestützte Konstruktion und Fertigung von Brückengerüsten und Stegen mittels Frästechnik. Implantatversorgungen für sechs und mehr Implantate sind dadurch ohne Segmentierung möglich. Durch höchste Präzision in der Herstellungstechnik sollen aufwendige Nachbearbeitungsschritte, wie bei herkömmlichen Gussverfahren, entfallen. Der folgende klinische Fall dokumentiert die Implantatbehandlung einer unbezahnnten Patientin. Von der Implantatnavigation bis zur CAD/CAM-Suprakonstruktion werden alle verfahrensrelevanten Schritte und Entscheidungskriterien beschrieben.

Autor

Dr. Peter Gehrke
Bismarckstraße 27
67059 Ludwigshafen
E-Mail: dr-gehrke@prof-dhom.de



SCAN MICH



Video

