

Individuelle CAD/CAM- Abutments für mehr Ästhetik

Das Ziel jeder zahnärztlichen Rekonstruktion ist die natürliche, funktionelle Rekonstruktion des stomatognathen Systems im funktionsungestörten oder funktionstherapierten Kauorgan. Dies kann nur erreicht werden, wenn die patientenindividuellen Parameter und anatomischen Besonderheiten bereits in die Planung des operativen Eingriffes und die spätere prothetische Restauration einfließen. Es folgt eine Falldarstellung am schräg atrophierten Kieferkamm.

Prof. (Shandong University, China) Dr. med. Frank Liebaug, Dr. med. dent. Ning Wu

Implantatprothetische Versorgungen müssen als selbstverständliche Therapiealternative bei Behandlern und Patienten etabliert werden. Die Chancen, diesem Vorhaben näher zu kommen, stehen gut. Mit der Besinnung auf die ursprünglichen und somit prothetisch-funktionellen Aspekte der Implantologie wird derzeit verstärkt das prothetische Therapieziel in den Mittelpunkt aller Bemühungen gesetzt.

Aus Sicht des praktizierenden Zahnarztes liegt das Hauptgewicht bei der Planung von implantatgetragenen Zahnersatz beim Prothetiker. Wenn dieser selbst implantologisch und chirurgisch geschult ist, wird er meist die Implantationen als Unterstützungsmaßnahme für seine prothetische Therapie selbst vornehmen. In Bezug auf die Planung und den Behandlungsablauf stellt dies eine große Vereinfachung dar. In der Regel aber wird der prothetisch tätige Zahnarzt seine Implantatprothetik in engster Zusammenarbeit mit einem Oralchirurgen, Implantologen oder Mund-Kiefer-Gesichtschirurgen durchführen. Während sich die Chirurgen immer noch mit den bestmöglichen Implantationsverfahren oder Implantatdesign befassen, führen uns die Prothetiker immer wieder zum Ausgangspunkt der Implantologie zurück: dem Wunsch des Patienten. Patienten wollen letztlich keine Im-

plantate, sondern schöne neue Zähne, mit denen sie sich im Alltag sicher fühlen.¹

Der Teamarbeit kommt hierbei eine wachsende und zentrale Bedeutung zu. Denn ausgehend von der prothetisch-funktionellen Zielstellung müssen Prothetiker, Zahntechniker und Implantologe/Chirurg möglicherweise unter Nutzung von Navigations- und CAD/CAM-Systemen gemeinsam an der optimalen Umsetzung des geplanten Ergebnisses arbeiten. Zukünftig wird dies der Weg zur Integration der Implantologie in nahezu jeder Praxis sein.

Da die Hardware für die dreidimensionale Planung zurzeit sehr kostenaufwendig ist, sollte sich jeder Kollege entsprechende Partner suchen, die ihm bei der Integration derartiger Therapiemöglichkeiten unterstützen.

Sowohl aus biologischem als auch aus ökonomischen Gesichtspunkten wäre zudem eine Fertigung aus einem möglichst biokompatiblen Werkstoff mit ausreichender mechanischer Festigkeit, wie z.B. von Titan- oder Kobalt-Chrom-Legierungen sinnvoll. Auch Zirkonoxid steht zur Wahl. Die Verarbeitung dieser Alternativwerkstoffe bietet jedoch gusstechnisch keine ausreichende Passgenauigkeit. In-vitro-Untersuchungen an gegossenen Implantatstrukturen aus nichtedelmetal-

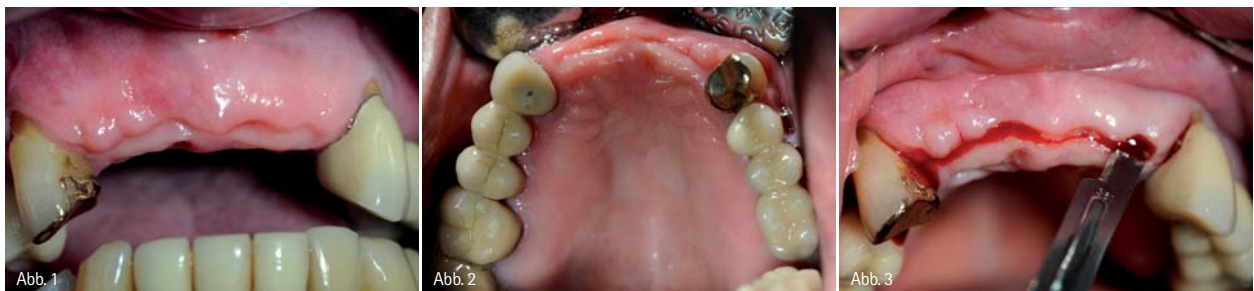

Abb. 1: Oberkieferfrontzahn­lücke Regio 12–22, Kennedy-Klasse IV, vier Monate nach Implantatinser­tion. – Abb. 2: Okklusale Ansicht vom Oberkiefer mit Schalt­lücke 12–22. – Abb. 3: Implantatfreilegung vier Monate post operationem.

lischen Werkstoffen zeigen zwischen Suprastruktur und Implantataufbau mittlere Spalten im Bereich von 200 bis 230 Mikrometer (De-Torres et al. 2007). Zum Vergleich konnten bei gegossenen Strukturen aus Edelmetalllegierungen mittlere Spaltbreiten von 40 bis 50 Mikrometer bestimmt werden (Takahashi und Gunne 2003). Der Einsatz alternativer Werkstoffe bedarf also allein aus dem Grund der erfordernten Präzision des Ersatzes einer alternativen Fertigungstechnik. Idealerweise wird eine Suprakonstruktion aus einem industriell präfabrizierten Vollmaterial gefräst, um Inhomogenitäten sicher auszuschalten. Diesem Gedanken folgend, wurde bereits vor mehr als zehn Jahren mit der frästechnischen Herstellung von Suprakonstruktionen im CNC-Verfahren begonnen. In-vitro-Untersuchungen mit dieser CAD/CAM-Technologie zeigten, dass die erreichbare Präzision derartiger Konstruktionen mit mittleren Spaltbreiten zwischen 20 und 30 Mikrometer besser ist als die Passgenauigkeit, die mit gegossenen Edelmetallgerüsten erreicht wird (Takahashi und Gunne 2003). Mit moderner Scan- und Softwaretechnologie kann dieses Fertigungsprinzip auch auf den Bereich der virtuellen Konstruktion ausgedehnt werden. Das bereits seit Jahren bekannte Verfahren des CNC-FräSENS wird also um die Möglichkeit einer rein virtuellen Konstruktion ergänzt. Mittlerweile wird diese Technologie von unterschiedlichen Herstellern angeboten.

Zielstellung

Unser Ziel als Behandler muss es sein, nicht nur einen verloren gegangenen Zahn nach der Extraktion möglichst umgehend zu ersetzen, sondern hierbei durch ein geeignetes Knochen- und Weichgewebsmanagement den zunehmend ansteigenden ästhetischen Ansprüchen unserer Patienten vor allem im Frontzahnbereich gerecht zu werden.

Bereits bei der Implantatinsertion gilt es deshalb vorrangig die krestale Knochenstruktur möglichst unverändert beizubehalten, denn nur auf diese Weise können die Interdentalpapille und der periimplantäre Zahnfleischsaum langfristig gesichert werden.²

Fallbeschreibung

In der nachfolgenden Falldarstellung wurde in enger Kooperation mit dem Zahntechnikzentrum Eisenach die Realisierung des Patientenwunsches gearbeitet. Es sollte eine therapeutische Lösung für einen festsitzenden Zahnersatz trotz alveolaren Knochenverlustes und schwieriger mukosaler Verhältnisse gefunden werden (Abb. 1 und 2).

Das chirurgische Vorgehen bei diesem Patienten wurde bereits in dem Artikel „Implantation im schräg atrophierten Kieferkambereich ohne Augmentation“ von Liebaug und Wu 2011 beschrieben.

Zur Anwendung kamen in Regio 12 bis 22 die anatomisch geformten und abgescrägten OsseoSpeed™ TX Profile Implan-

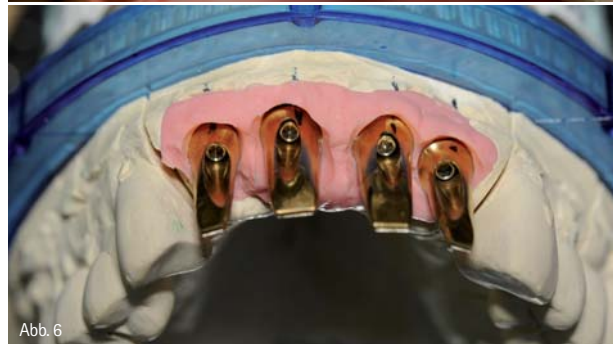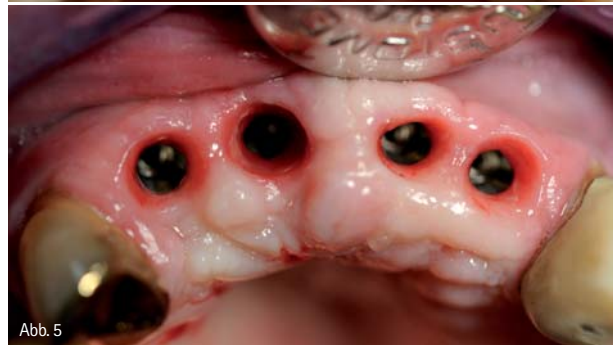

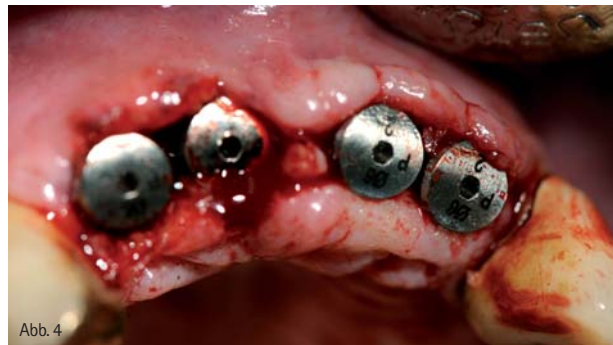
Abb. 4: Zustand unmittelbar nach Platzierung der Healing Abutments (Höhe 2 mm). – Abb. 5: Bereits nach drei Wochen gute Ausheilung und Ausformung des periimplantären Weichgewebes. – Abb. 6: Abutments auf dem Meistermodell mit Gingivamasse.

tate, welche speziell entwickelt wurden, um den marginalen Knochen beim schräg atrophierten Kieferkamm, sowohl vestibulär als auch oral, zu erhalten – 360 Grad um das Implantat.¹¹ Um nach erfolgreicher Implantation und Osseointegration der Implantate auch eine optimale prothetische Versorgung durchzuführen, wurde eine Versorgung mit patientenindividuellen Atlantis™-Abutments geplant. Wie von Noelken 2011 beschrieben wurde, kann man durch die Nutzung dieser neu auf dem Dentalmarkt erhältlichen Implantate den marginalen Knochen günstig erhalten und eine optimale Weichgewebeabstützung im Zusammenhang mit individuell hergestellten Abutments erreichen.

Herausforderung bei Oberkieferfrontzahnverlust

Während die Versorgung einer Einzelzahnücke mit einem Implantat mittlerweile als Routine angesehen werden kann, stellt die Rehabilitation in der Oberkieferfrontzahnregion nach wie vor eine besondere Herausforderung für das Behandlungsteam dar. Neben einer erfolgreichen Osseointe-

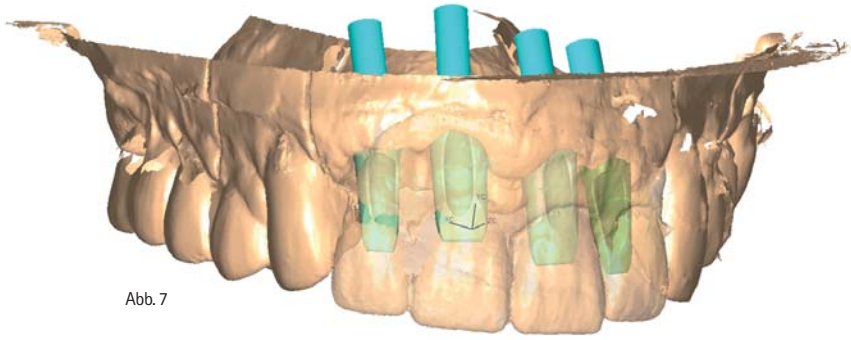


Abb. 7

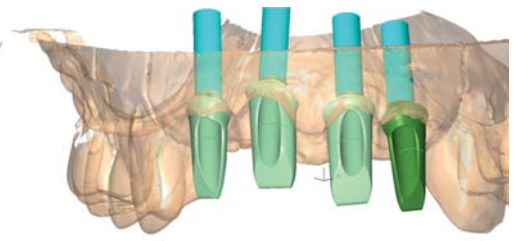


Abb. 8

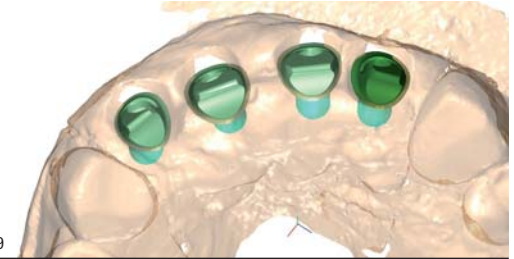


Abb. 9

Abb. 7: Virtuelles 3-D-Modell zur Planung der Abutments unter den späteren Kronen.
 – Abb. 8: Patientenindividuelle Abutmentplanung in 3-D. – Abb. 9: Kontrolle und Ausrichtung der Abutments aus okklusaler Ansicht.

gration der Implantate müssen insbesondere funktionelle und ästhetische Parameter berücksichtigt werden, um eine Versorgung zu erzielen, die perfekt mit der natürlichen Bezahnung harmonisiert.⁷

Patientenwünsche und präoperative Aufklärung

Vor Beginn einer Behandlung dürfen die Wünsche des Patienten auf keinen Fall unberücksichtigt bleiben. Vor allem in schwierigen Ausgangssituationen mit ausgeprägtem Hartgewebeverlust und ungünstigen Schleimhautverhältnissen sollte der Patient vor Behandlungsbeginn aufgeklärt werden. Aus forensischen Gründen stellt die Fotodokumentation der Ausgangssituation neben den Situationsmodellen mittler-

weile ein unverzichtbares Hilfsmittel dar. Diese kann und sollte darüber hinaus als Diskussionsgrundlage für das Patientengespräch genutzt werden.

Wenn bereits Knochen auf der labialen Seite verloren gegangen ist und die optimalen Knochenkonturen mit einem Knochentransplantat wiederhergestellt wurden, ist es trotz allem noch schwierig, die gewünschte Ästhetik zu erreichen.

Bei dem 67-jährigen Patienten erfolgte die Freilegung der Implantate nach einer viermonatigen Einheilphase durch Schnittführung auf Kieferkammitte von 12 nach 22 (Abb. 3). Zu bemerken ist auch, dass durch das abgeschrägte Design der verwendeten Implantate eine fast übergangslose Einfügung in das natürliche, knöcherne Alveolarfortsatzrelief imponiert und so die plastische Deckung und der primäre Wundverschluss für den Operateur vereinfacht werden. Dies ist auch eine Grundlage für einen raschen und reizlosen Heilungsverlauf.

Dreidimensionale Knochenstrukturen können durch das eingangs beschriebene OsseoSpeed™ TX Profile Implantat erhalten werden und sind eine gute Voraussetzung für optimale prothetische Restaurationen hinsichtlich der Ästhetik. Die sonst oft notwendigen Hart- und auch Weichgewebstransplantationen können dadurch meist vermieden werden (Liebag und Wu 2011).^{6,8}

Inwieweit nach der prothetischen Vorbehandlung und Abformung der Implantatregion eine provisorische Restauration verschraubt werden kann oder ob zwischenzeitlich auf eine abnehmbare Interimsversorgung zurückgegriffen wird, hängt nicht zuletzt auch von den finanziellen Möglichkeiten des Patienten ab. Neben der Nutzung von systemeigenen Gingivaformern sind provisorische Restaurationen ein gutes Hilfsmittel zur Ausformung, Vorbereitung und Stabilisierung der periimplantären Weichgewebe während und nach der Einheilphase. Da die Interimsprothese eine für den Patienten zufriedenstellende Funktionalität und Ästhetik gewährleistete, wurde die weitere Ausformung der Weichgewebe durch spe-



Abb. 10

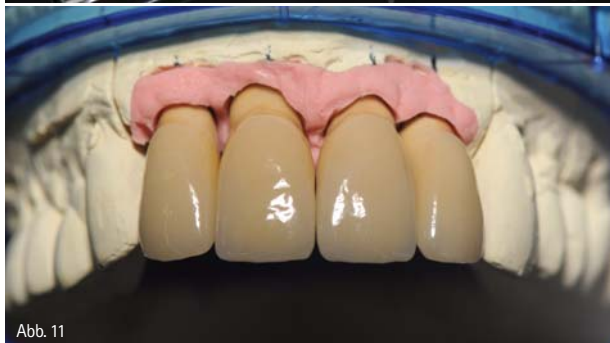

Abb. 11

Abb. 10: Einzelnes patientenindividuelles Abutment vor Eingliederung. – Abb. 11: Fertige Einzelkronenrestauration auf dem Meistermodell.

zielle Gingivaformer bzw. Healing Abutments erreicht (Abb. 4 und 5).

In den Arbeiten von Palmer et al. 2000 und Wennström et al. 2005 wurden Ergebnisse dokumentiert, die den Erhalt des marginalen Knochens durch Nutzung des AstraTech™ Implantatsystems beschrieben. Der Erhalt des marginalen Knochniveaus und des gesunden Weichgewebes sind unabdingbare Voraussetzungen für den langfristigen Erfolg einer Implantatbehandlung sowohl unter klinischen wie auch unter ästhetischen Aspekten. Der Knochen gibt dem Weichgewebe Stabilität, während das Weichgewebe den Knochen vor Mikroorganismen schützt.

Eine Besonderheit des verwendeten Implantatsystems besteht auch im patentierten Conical Seal Design™, welches Mikrobewegungen und Mikrospalten an der Schnittstelle zwischen Implantat und Abutment verhindert. Dadurch sind Implantat und Knochen zuverlässig vor Bakterien geschützt. Die klinische Relevanz von durch die Mikrobewegung verursachten Pumpeffekten und eine mögliche krestale Knochenresorption wurden von Zipprich et al. 2007 experimentell untersucht. Zudem werden auftretende Belastungen tiefer in den Knochen übertragen und Belastungsspitzen gleichzeitig reduziert.^{4,5} Auch hierin ist eine Begünstigung des Erhaltes des marginalen Knochniveaus zu erklären. Die Implantat-Abutment-Verbindung ist somit zuverlässig gegen Bakterien abgedichtet und der Knochen vor äußeren Einflüssen geschützt. Zusätzlich ist die Pflege der Suprakonstruktion für den Patienten erleichtert.

Durch die konische Implantat-Abutment-Verbindung ist die Eingliederung des Abutments prinzipiell vereinfacht. Bei den abgeschrägten OsseoSpeed™ TX Profile Implantaten muss auf eine genaue Übertragung der klinischen Situation mittels Abformhilfen und Übertragungspfeifen bei der Präzisionsabformung auf das herzustellende Modell geachtet werden. Das erfordert insbesondere Erfahrung und Fingerspitzengefühl durch den Anwender.

Für zementierte Kronen oder Brücken sind die individualisierten Atlantis™-Abutments die ideale Lösung, da sie eine optimierte Funktionalität und Basis für anspruchsvolle Prothetik bei gleichzeitiger einfacher Anwendung garantieren. Atlantis™-Abutments aus Titan, titannitritbeschichteten Titan (Atlantis GoldHue™) oder Zirkonoxid sind für alle gängigen Implantatsysteme erhältlich. Alle Abutments werden vom Hersteller mit einer entsprechenden Abutmentschraube angeliefert. Die Anwendung und Nutzung der Atlantis VAD™ (Virtual Abutment Design) Software gestattet die Anfertigung von Abutments, die auf der endgültigen Zahnform basieren. Daher stellen sie nicht nur ein natürliches ästhetisches Ergebnis, sondern auch eine optimale Funktionalität sicher. Nach der Einheilphase und Freilegung der Implantate (Abb. 3) sowie der zwischenzeitlichen Eingliederung von Gingivaformern (Abb. 4) kommt es nach entsprechender Abformung zur Modellherstellung.

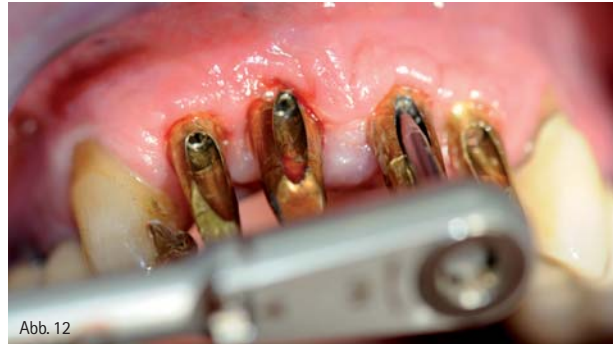

Abb. 12

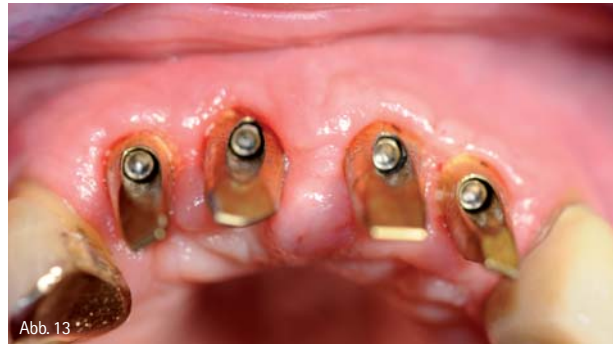

Abb. 13

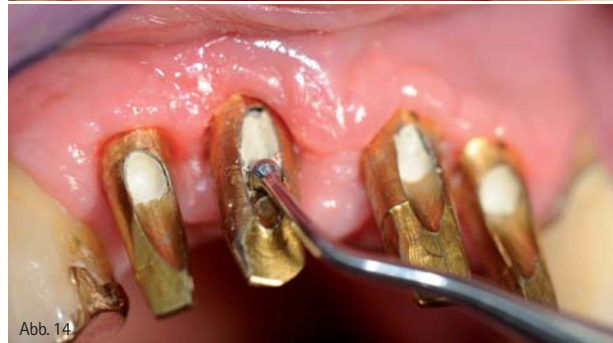

Abb. 14

Abb. 12: Eingliederung der Abutments und Befestigung mit Drehmomentschlüssel 25 Ncm. – Abb. 13: Kontrolle der eingesetzten Abutments aus okklusaler Sicht. – Abb. 14: Verschluss der Schraubenöffnung mit Cavit vor Zementierung der Suprakonstruktion.

Das Meistermodell sollte mit einer abnehmbaren stabilen Zahnfleischmaske aus Silikon versehen sein (Abb. 6). Die Patientenfälle müssen vor dem Versand an AstraTech durch den Zahnarzt oder das zahntechnische Labor einartikuliert werden, um danach mit der Atlantis™ CaseSafe Versandbox verschickt zu werden. Nach der Modellherstellung im hochtechnisierten zahntechnischen Labor oder, falls kein Scanner unmittelbar zur Verfügung steht, nach Versendung der Modelle, können diese mithilfe eines 3-D-Scans in ein virtuelles Bild umgewandelt werden (Abb. 7–9). Nachdem der Behandler das virtuelle Abutmentdesign, welches er per E-Mail erhält, bestätigt hat, wird das Atlantis™-Abutment angefertigt, überprüft und an den behandelnden Zahnarzt ausgeliefert (Abb. 6 und 10). Nach der Überprüfung der Passgenauigkeit und Stellung der patientenindividuellen Abutments kann danach die individuelle prothetische Versorgung im zahntechnischen Labor hergestellt werden (Abb. 11). Es ist zu beachten, dass stets die mit dem Abutment mitgelieferte Abutmentschraube zum endgültigen Eingliedern des Abutments im Mund verwen-

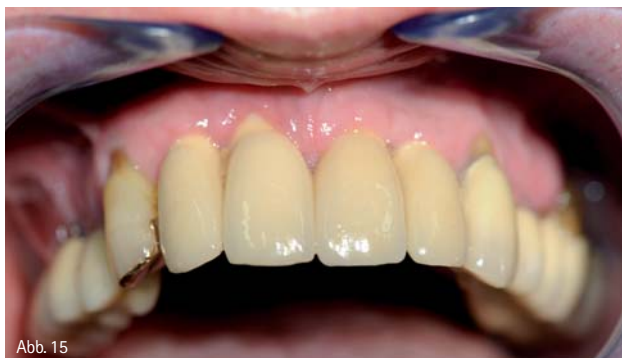

Abb. 15

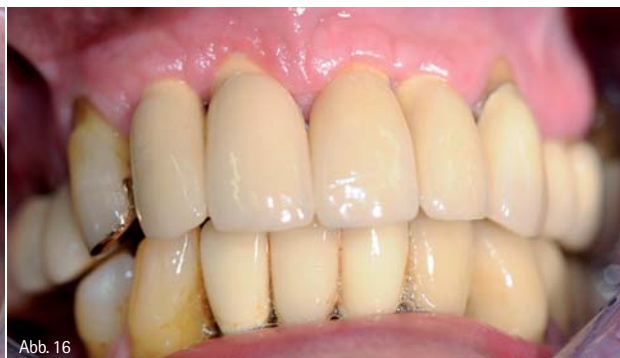

Abb. 16

Abb. 15: Zustand unmittelbar nach Eingliederung der Einzelkronenrestauration im Mund des Patienten. – Abb. 16: Trotz schwieriger Weichteilverhältnisse lässt sich im Zahnhalsbereich ein guter Stippling-Effekt der Gingiva erkennen, was die ausreichende ossäre Abstützung beweist.

det werden soll. Die Atlantis™-Abutments werden so gestaltet, dass sie der Form des Dentinkerns der natürlichen Zähne entsprechen. Natürlich werden die Präferenzen des Behandlers in der Atlantis VAD™-Software zur Anfertigung individueller Abutments berücksichtigt, die perfekt auf die Patientensituation abgestimmt sind. Die Größe des Abutments wird vom Durchschnittsprofil bestimmt, das durch Form und Größe von Einheil- bzw. provisorischen Abutment geschaffen wird.

Beim Eingliedern des Abutments im Patientenmund kann die Schleimhaut zeitweilig leicht anämisch sein (Abb. 12–14). Wenn der Behandler bei der Auftragserteilung keine bestimmten Optionen auswählt oder angibt, wird das Atlantis™-Abutment mit der Standardoption „Schleimhautausformung“ angefertigt.

Betrachtet man die äußerst ungünstige Ausgangslage (Abb. 1 und 2), so zeigt sich nach Eingliederung der Einzelkronenrestauration für den Patienten sowie für den zahnärztlich-prothetischen Behandler ein Ergebnis, das hinsichtlich Funktionalität und Ästhetik zufriedenstellend ist (Abb. 15 und 16).

Der Patientenwunsch nach festen und natürlich scheinenden Zähnen konnte in vollem Umfang erfüllt werden, was letztendlich das Hauptkriterium und die Motivation für unsere Bemühungen als Behandlungsteam war. Bei entsprechender Putztechnik durch den Patienten ist noch eine weitere Verbesserung der Weichgewebesituation zu erwarten.

Zusammenfassung und Ausblick

Die Implantologie ist heute zentraler Bestandteil moderner Therapieverfahren in der Zahnmedizin. Kontinuierliche Weiterentwicklungen der Materialien, des Implantatdesigns und angewandter Techniken ermöglichen eine hohe Zuverlässigkeit mit guter Langzeitprognose für ein breit gefächertes Indikationsspektrum. Um den steigenden Anforderungen der Patienten gerecht zu werden, ist eine detaillierte Diagnostik und Planung im Vorfeld unabdingbar. Insbesondere die Versorgung ästhetisch anspruchsvoller klinischer Situationen erfordert in vielen Fällen ein interdisziplinäres Behandlungskonzept. Die in diesem Behandlungsbeispiel dargestellten Möglichkeiten der

Herstellung patientenindividueller Abutments auf anatomisch geformten und abgeschrägten OsseoSpeed™ TX Profile Implantaten stellt eine Bereicherung und Grundlage für den Langzeiterfolg auch bei reduziertem Knochenangebot und schwierigen Weichteilverhältnissen dar.

Danksagung

Die Autoren bedanken sich bei Herrn ZTM Blum vom Zahntechnik Zentrum Eisenach für die kollegiale Zusammenarbeit und die Anfertigung der zahntechnischen Arbeiten sowie bei Herrn Franzisko Fischer von der Firma AstraTech für die Unterstützung bei der Planung.

Nicht zuletzt gilt unser besonderer Dank meinem Vater Manfred Liebaug, der uns von der chirurgischen Therapie bis zur prothetischen Umsetzung der prothetischen Zielsetzung und beim Erkunden neuer Wege und Methoden mit Rat und Tat zur Seite steht.



Den QR-Code zum ersten Teil des Patientenfalls einfach mit dem Smartphone scannen.

Autor

Prof. (Shandong University, China) Dr. med. Frank Liebaug
Praxis für Laserzahnheilkunde und Implantologie
Arzbergstr. 30
98587 Steinbach-Hallenberg
E-Mail: frankliebaug@hotmail.com
www.laserzahnarzt-liebaug.de

