

Füllungen im Zahnhalsbereich – Mit dem Laser im Vorteil

Vorgehen im Vergleich zur konventionellen Behandlung

Die Präparation mit Er:YAG-Lasern hat gegenüber Hochgeschwindigkeitsschleifkörpern diverse Vorteile. Wesentlich sind das optimale subjektive Empfinden der Patienten bei Laseranwendung zur Präparation und der weitgehende Verzicht auf Anästhesien. Durch die Weiterentwicklung sind eine zunehmende Akzeptanz und Sicherheit in der Anwendung festzustellen.

Dr. med. Michael Hopp/Berlin, Prof. Dr. med. dent. Reiner Biffar/Greifswald

n Die Kavitätenpräparation mit dem Er:YAG-Laser hat sich in den letzten 20 Jahren stark weiterentwickelt. Basierend auf den Arbeiten von Keller und Hibst aus den 1990er-Jahren hat sich eine breite Anwendung für die Erbiumwellenlängen ergeben (Keller und Hibst 1997, Keller et al. 1998). So hat sich auch das Indikationsspektrum dieser Wellenlänge stets erweitert. Durch die geringe thermische Beeinflussung des Substrats und die gute und selektive Ablation im lebenden Gewebe ist der Er:YAG-Laser heute eine wertvolle Hilfe in der Knochenchirurgie (Paghdwala 1993) und Parodontologie (Levin und Roll-Avrahami 2002). Die Anwendung des Er:YAG-Lasers zur Wurzeloberflächenreinigung schafft bessere Bedingungen zur Anhaftung von Fibroblasten und damit zur einem besseren Reattachment (Schopp et al. 2001).

Besonders effiziente Übertragungssysteme und Handstücke haben dazu geführt, dass die vom Gerät produzierte Laserenergie auf die Oberfläche der Zähne übertragen werden kann und zu einem schnellen Arbeiten führen. Das ist heute der wichtigste Aspekt, wo sich die Geräte der einzelnen Hersteller teils gravierend unterscheiden. Sogenannte Maxmod-Einstellungen arbeiten mit Pulsenergien von bis zu 1.000 mJ und stehen im Abtrag einer Turbine in nichts nach, zeigen zum Teil sogar einen höheren Abtrag an Zahnschmelz. Die laserassistierte Kavitätenpräparation ist gut untersucht und in einschlägigen Werken umfassend dokumentiert (Moritz et al. 2006).

Das Kollagenetzwerk des Dentins, ein wichtiger Ansprechpartner für moderne adhäsive Füllungsmaterialien, wird durch die Laserstrahlung oberflächlich zerstört und denaturiert. In den Tubuli konnte jedoch ein normal ausgeprägtes Netzwerk gefunden werden (Benazzato und Stefani 2003). Neben der berührungsfreien Kavitation mit Laser ist die Erzielung einer bakterienfreien Oberfläche als Grundlage der Prävention von Sekundärkaries und der Gesunderhaltung des pulpalen Organs zu nennen (Sharon-Buller et al. 2003).

Tanabe et al. (2002) wiesen eine dem konventionellen Schleifen vergleichbare histochemische Reaktion in den pulpalen Geweben nach. Bei der Aktivität der alkalischen Phosphatase, spezifischer Antigen exprimierender Zellen und reaktiver Nervfasern konnte kein wesent-

licher Unterschied bis zu sieben Tagen nach der Präparation gefunden werden. Wichtig für eine fehlende Schädigung der Pulpa ist jedoch die Nutzung geeigneter Power Settings, um die Präparationseigenschaften zu verbessern (Nair et al. 2003).

Der Haftverbund von laserkonditionierten Oberflächen im Schmelz und Dentin wird sehr kontrovers diskutiert. De Munk et al. (2002) fanden bei ihren Untersuchungen, dass mit dem Diamantschleifer präparierte und geätzte Oberflächen einen besseren Haftverbund als gelaserte Oberflächen aufweisen. Die verwendete Frequenz der Pulse hat jedoch keinen Einfluss auf die Verbundstabilität zwischen Schmelz und Komposit (Concalves et al. 2003). Auch dieser Aspekt der Laserzahnheilkunde wurde umfassend untersucht und verbessert.

Geräteparameter

Er:YAG-Laser gehören zu den Festkörperlasern, wobei das Laserlicht über einen Blitzlampen gepumpten Erbium dotierten Yttrium-Aluminium-Granat (YAG)-Kristall erzeugt wird. Das über einen halbdurchlässigen Spiegel ausgekoppelte Laserlicht der Wellenlänge 2.940 nm wird je nach Gerät über einen Spiegelgelenkarm oder eine Spezialglasfaser zum Handstück befördert. An der Hartsubstanz werden heute die Wellenlängen des Er:YAG-Lasers bei 2.940 nm und des Er,Cr:YSGG-Lasers bei 2.780 nm eingesetzt. Spiegelgelenkarme sind bei dieser Wellenlänge dominierend und durch die optimale Austarierung und Leichtgängigkeit problemfrei zu bedienen. Die Handstücke sind entsprechend einem Winkelstück aufgebaut und enthalten das optische Endstück zum Freisetzen des Laserstrahls, das entweder ein Spezialglasfenster oder ein Saphir-Tip enthalten kann, sowie die Leitungssysteme und Düsen für die Wasserkühlung. Sowohl Fenster als auch Tip sind für eine berührungsfreie Arbeit konzipiert. Der Tip sollte in einer Entfernung von 3 bis 5 mm geführt werden, da sonst aus der Oberfläche herausgeschossene Zahnpartikel zu einer Beschädigung führen.

Sehr wichtig ist die korrekte Luft-Wasser-Spray-Einstellung. Die Er-Wellenlängen sind in ihrer Wirksamkeit an

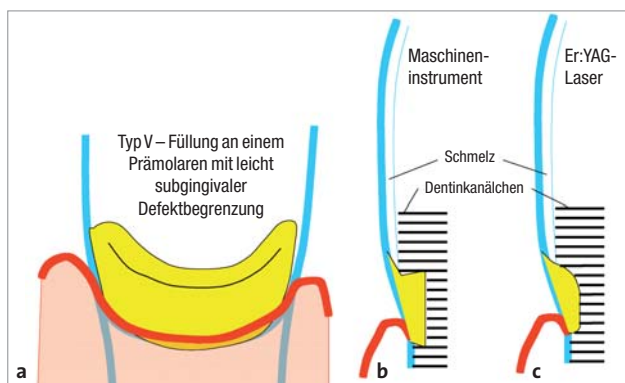


Abb. 1: a) Typische Lage einer Zahnhalsfüllung, zervikal häufig unter dem Zahnfleisch, b) Schnittdarstellung einer maschinenpräparierten Kavität mit Unterschnitten, c) Schnittdarstellung einer substanzschonenden laserpräparierten Kavität.

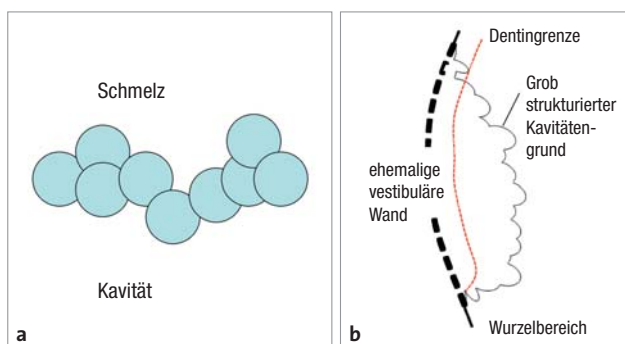


Abb. 2: a) Lage der Laserpunkte an der Präparationskante in der Hartsubstanz, b) laserpräparierte Kavität in der Schnittdarstellung mit parabelstumpfförmigen Vertiefungen über den gesamten Kavitätenboden.

Wasser gebunden. Nur so kann eine Temperaturerhöhung, massive Rissbildungen, Aufschmelzung der Hartsubstanz, Karbonisationen und Schädigungen der Pulpa vermieden werden. Neben der Kühlung werden die ausgesprengten Hartsubstanzpartikel mit dem Wasserspray abgeschwemmt. Besonders im Halsbereich der Zähne ist die Kühlung von emanenter Bedeutung, da die Substanzdicke über der Pulpa gering ist.

Nicht veränderbar ist vom Anwender das Profil des emittierten Strahls auf die Zahnoberfläche. Dieses ist vom Gerät, dem Übertragungssystem und dessen Querschnitt abhängig. Es beschreibt die Energieverteilung im Laserpunkt selbst. Die vom Behandler gewählten Power Settings sind wichtig für den gewünschten Effekt. Einstellbar sind die Pulsenergie in mJ, die Repititionsrate (Frequenz) und die Pulslänge. Aus der Pulsenergie und der Repititionsrate ergibt sich die verfügbare Leistung an der Substanzoberfläche. Mit der Pulslänge kann die Leistung über die Zeit angepasst werden. Je länger der Puls, umso weniger Material wird bei gleicher Energie abgetragen. Ein typisches Beispiel ist die Voreinstellung nach Pulslängen beim Fidelis 2 (Fotona, Henry Schein), dargestellt in Tabelle 1. Grobpräparationen werden mit sehr kurzen Pulslängen und hohen Pulsenergien bei höherer Frequenz durchgeführt. Pulpennahe und Nachpräparationen sind optimal bei mittellanger Pulslänge, niedriger Frequenz und Pulsenergie.

Raumgreifende Grobpräparationen werden mit der Maxmod- oder SSP-Einstellung, korrigierende Nachprä-

parationen mit VSP (150–230 mJ, ca. 15 Hz) durchgeführt. Das finale Finishing kann mit 80–100 mJ und 10 Hz zur Reinigung der Präparation und Anrauhung noch nicht behandelten Oberflächen durchgeführt werden. Der letzte Schritt kann das Reinigungsätzen der Oberflächen nach der Präparation ersetzen.

Klinisches Vorgehen

Zahnhalsdefekte lassen sich in die halsnah gelegenen Schmelz-/Dentindefekte (allseits noch von Schmelz begrenzt) und die typischen Klasse V-Kavitäten (koronal durch Schmelz und nach zervikal durch Dentin und Schmelz begrenzt) einteilen. Die Therapie der ersten Gruppe kann sich durch das Vorhandensein von gut strukturierbarem Schmelz mit adhäsiven Materialien einfach gestalten. Die typische Klasse V-Kavität weist nur am koronalen Rand Schmelz auf, zervikal ist lediglich Dentin vorhanden und die Kavitätenränder sind in einem Großteil der Fälle subgingival gelegen. Hier gesellt sich zur Füllungsproblematik mit Verbund zu unterschiedlichen Zahnmaterialien noch der Aspekt einer eingeschränkten Trockenhaltung, evtl. der Gingivablutung, hinzu. Im Gegensatz zum optimalen adhäsiven Verbund moderner Komposite am Schmelz ist der dentinadhäsive Verbund am zervikalen Rand im Dentin aus Sicht des Praktikers nicht gleichwertig, sodass diese Kavitäten auch heute noch gelegentlich mit Unterschnitten zur Verankerung versehen werden.

Vorteil des Lasers ist eine substanzschonende Präparation mit Erhalt makro- und mikroretentiver Oberflächen (Abb. 1). Durch die kraterförmige Gestalt der einzelnen Laserschüsse ergibt sich im Übergangsbereich zum natürlichen Schmelz ein dreidimensional versetztes Retensionsmuster, was beim Auffüllen mit Komposit durch diffuse Brechung des Lichts nicht den typischen optischen Kanten führt und damit ein natürliches Aussehen generiert (Abb. 2a). Die kraterförmigen Vertiefungen sorgen gleichzeitig für zusätzliche Retentionen über die Fläche der gesamten Kavität (Abb. 2b), sodass keine Unterschnitte notwendig werden.

Anlagebedingte Schmelzdefekte

Anlagebedingte Schmelzdefekte in der Form von dysplastischen Schmelzarealen gehen auf eine Nichtanlage des Schmelzes in umschriebenen Gebieten zurück. Diese Bereiche sind stärker durch Verfärbungen, Kariesbildung und Hypersensibilitäten gekennzeichnet als regulärer Schmelz. Eine adhäsive Abdeckung ist heute Mittel der Wahl. Abbildung 3 zeigt einen symmetrischen Defekt an

Modus	Abkürzung	Pulslänge in μ s
Very short pulses	VSP	100
Short pulses	SP	300
Very long pulses	VLP	1.000

Tab. 1: Ausgewählte Moduseinstellungen mit Pulslängen beim Fidelis 2.

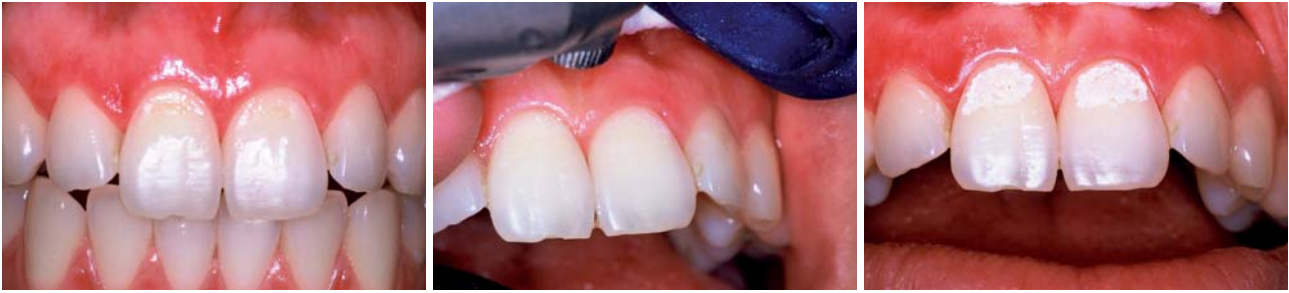

Abb. 3: Dysplastische Schmelzdefekte an den Schneidezähnen. – **Abb. 4:** Präparation mit dem Er:YAG-Laser. – **Abb. 5:** Gelaserte Oberfläche.

der Vestibulärseite der beiden oberen 1er. Das Areal wurde ohne Anästhesie bis auf den gesunden Schmelz übergreifend gelasert (220 mJ, 15 Hz) (Abb. 4). Nach dem Trockenlegen der Kavität zeigt sich das typische opaque Oberflächenmuster. Die weißliche Oberfläche entsteht an der trockenen Substanz durch eine veränderte Lichtbrechung (Abb. 5). Im vorliegenden Fall

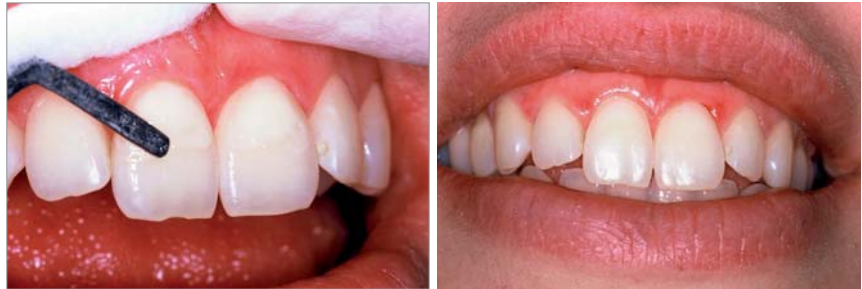

Abb. 6: Aufschichten des Defektes. – **Abb. 7:** Ästhetische Wiederherstellung.

ist eine Reinigung der gelaserten Oberflächen mit Phosphorsäuregel für 10 Sek. durchgeführt worden. Die Ätzung schafft keine zusätzliche Retention, sondern entfernt die elektrostatisch gebundenen Partikel. Nach erneuter Trocknung der konditionierten Kavität wird ein Bonding aufgetragen, verblasen und photopolymerisiert. Danach erfolgt das Aufbringen des Komposites (Enamel HFO Plus, Micerium, Italien) in der entsprechenden Farbe, beginnend mit einer dünnen Schicht Flow-Material zur optimalen Benetzung und Minimierung der Blasenbildung (Abb. 6) und das jeweilige Aushärten. Je nach Größe der Kavität ist schichtweise zu arbeiten. Das mechanische Ausarbeiten der Füllung mit Feinkorndiamanten und eine abschließende Politur geben dem Zahn seine optimale Form und Struktur zurück (Abb. 7). Das Ergebnis ist in jeder Hinsicht überzeugend. Als letzter Arbeitsschritt wird die mechanisch bearbeitete Oberfläche mit der Polymerisationslampe nochmals nachgehärtet. Besonders bei diesen ästhetisch auffälligen Defekten ist ein sehr hochwertiges Material von Vorteil, da es über lange Zeit rand- und verfärbungsstabil ist und mit kleinem Aufwand wieder aufpoliert werden kann.

Pflege- und funktionsbedingte Schmelzdefekte

Pflege- und funktionsbedingte Schmelzdefekte in der Form von moderaten keilförmigen oder flächigen Defek-

ten zeigt der nachfolgende Patientenfall. Die Patientin war vom Onkologen vor einer Chemotherapie zur Sanierung in unsere Praxis geschickt worden. Es zeigten sich neben wenigen kariösen Defekten eine ausgeprägte Parodontitis mit starker Lockerung der UK-Front und einige nicht kariöse schmelzpenetrierende Defekte zahnhalbnah an 11 und im zweiten Quadranten. Nach Primärsanierung der kariösen Zähne, dem Einschleifen und der Stabilisierung der Unterkieferfront sowie einer Erstbehandlung der Parodontitis wurden die nichtkariösen Schmelzdefekte bei 11 und im zweiten Quadranten versorgt (Abb. 8). Die Präparation mit dem Laser (Fidelis 2, VSP, 240 mJ, 15 Hz/180 mJ, 10 Hz) (Abb. 9) führte bei substanzschonender Vorbereitung zu einer optimalen Kavitäten- und Oberflächenkonditionierung. Eine Reinigung mit Phosphorsäuregel wurde für 10 Sek. durchgeführt. Ebenso wurde umliegender nicht konditionierter Schmelz angeätzt (Abb. 10). Nach dem Trocknen ergab sich ein typisches Bild der Oberflächen, wobei sich die gelaserten und geätzten von den nur geätzten Flächen aufgrund der höheren Rauigkeit deutlich abhoben. Mit dem Auftragen des Bonding verändert sich die Lichtbrechung in den vorbereiteten Oberflächen: die Zähne erscheinen wieder homogen. Nach der ersten Polymerisation und dem Abblasen der Überschüsse erfolgt die Aufschichtung der Kavitäten schichtenweise, beginnend mit Flow-Material vom Ena-

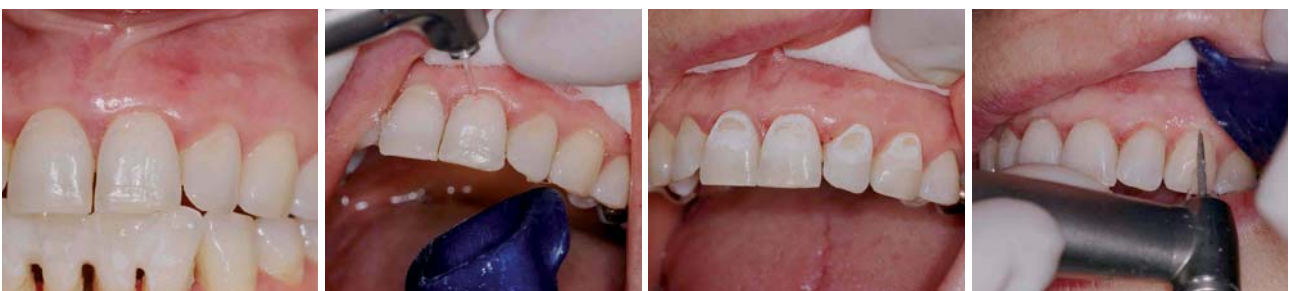

Abb. 8: Flächige Defekte von 11–23. – **Abb. 9:** Laserpräparation der Defekte. – **Abb. 10:** Nach dem Reinigungsätzen. – **Abb. 11:** Ausarbeiten der Füllungen.

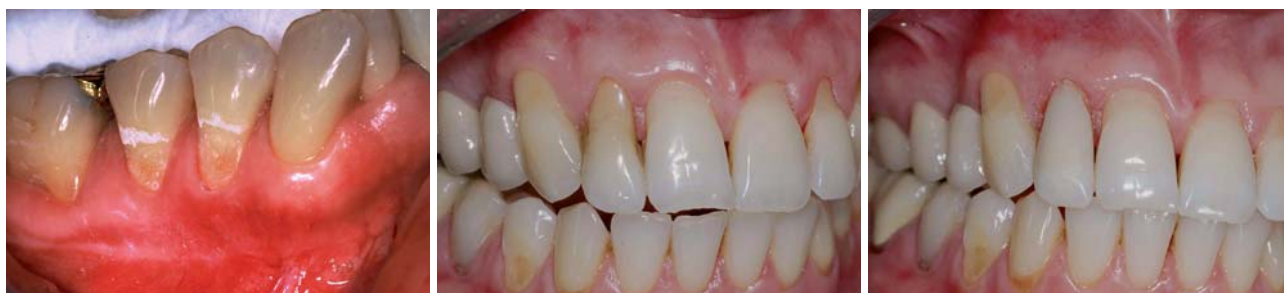

Abb. 12: Unterschiedliches Strukturbild in Schmelz und Dentin. – **Abb. 13:** Flacher flächiger Zahnhalsdefekt. – **Abb. 14:** Fertige Füllung.

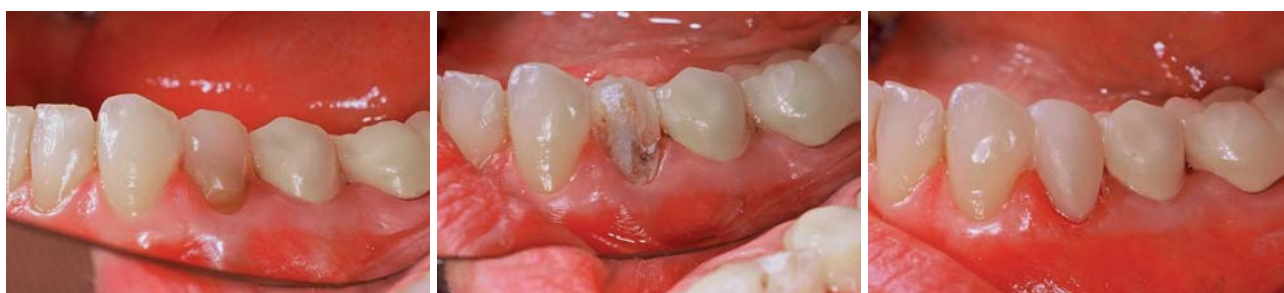

Abb. 15: Verfärbter Zahn mit Halsdefekt. – **Abb. 16:** Nach Laserkonditionierung. – **Abb. 17:** Aufgeschichtetes Laminat.

mel HFO Plus (Micerium, Italien) in entsprechender Farbe. Auf eine ausreichende Polymerisationszeit ist zu achten. Die formgebende Ausarbeitung wird mit Feinkorndiamanten durchgeführt (Abb. 11) und zum Schluss erfolgt die Politur mit entsprechenden Polierern in feiner werdender Körnung.

Defekte des Wurzel dentins

Bei übergreifendem Defekt auf das Wurzel dentin gestaltet sich die Kavitätenpräparation entsprechend Abbildung 1c, so wie es in Abbildung 12 dargestellt ist. Ein wesentlicher Vorteil der Laserpräparation ist der selektive Abtrag von kariös verändertem Zahnmaterial. Der Kavitätengrund ist durch die einzelnen Laserschüsse stark strukturiert und bietet somit beste Verankerungsmöglichkeiten für adhäsive Materialien. Flächig ausgedehnte, aber flache Zahnhalsdefekte können bei Verzicht auf Unterschnitte schnell und effizient für die Versorgung von Kompositen vorbereitet werden. Die Abbildungen 13 und 14 zeigen einen entsprechenden Fall. Dehnt sich die Füllung nach inzisal bzw. okklusal aus, wird aus der Zahnhalsfüllung ein direkt geschichtetes Veneer. Zerstörungen der Substanz und flächige starke Verfärbungen sind Indikationen für das vollständige Überziehen der vestibulären Fläche. Der nachfolgende Fall zeigt die Übersichtung eines verfärbten und zervikal defekten 34 (Abb. 15). Durch die starke Zerstörung und den nötigen Substanzabtrag wurde der Zahn mit dem Diamanten vorpräpariert

und mit dem Er:YAG-Laser mit 130 mJ und 15 Hz konditioniert (Abb. 16). Eine kurzzeitige Ätzung säubert die Oberfläche und schafft die Voraussetzung für die nachfolgende adhäsive Übersichtung. In Abbildung 17 ist die fertiggestellte vestibuläre Übersichtung zu sehen. Der instrumentelle Aufwand bei Anwendung des Er:YAG-Lasers ist heute unwesentlich höher als bei maschinengetriebener Präparation.

Material- und werkstoffkundliche Beurteilung

Die Haftfestigkeit von Kompositmaterialien auf geläuterten Oberflächen ist in der Vergangenheit häufig als geringer im Vergleich zu konventionell präparierten




Abb. 18: Mit Schnellläufer vorbereitete Proben, konventionell geätzt, mit Komposit beschichtet: **a)** Schmelzverbund in der Übersicht, Vergr. x 100, **b)** Detaildarstellung des Verbundes im Schmelz, Vergr. x 1.000, **c)** Dentinverbund in der Übersicht, Vergr. x 100, **d)** Detaildarstellung des Verbundes im Dentin mit gut ausgeprägten Tags, Vergr. x 1.000.

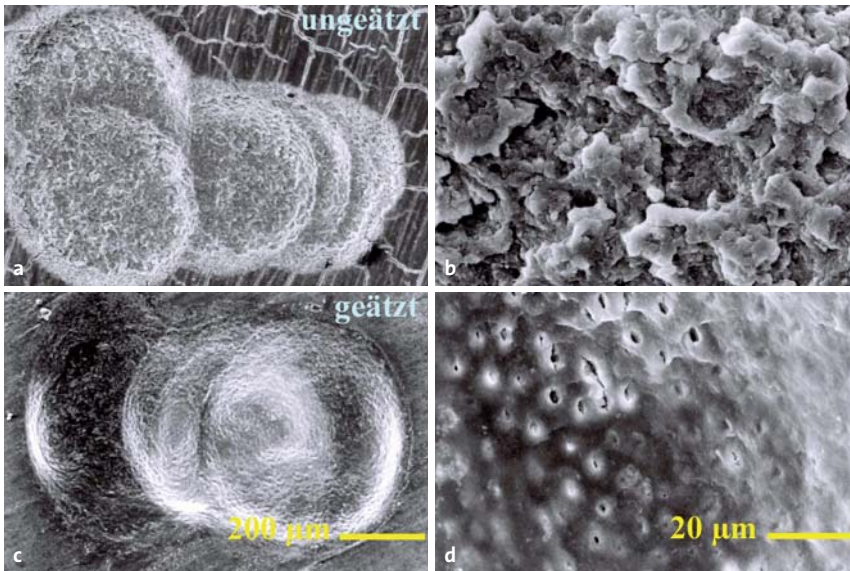


Abb. 19: Mit Laservorbereitete Dentinoberflächen (150 mJ, 15 Hz, 2,3 W): **a)** Gelasertes Dentin ohne Ätzung in der Übersicht, Vergr. x 100, **b)** Detaildarstellung des Dentins mit diversen Auflagerungen, Vergr. x 1.000, **c)** Dentin geätzt in der Übersicht, Vergr. x 100, **d)** Detaildarstellung des Dentins ohne Auflagerungen, die Dentinkanäle sind geöffnet, Vergr. x 1.000.

Oberflächen beschrieben worden. Werden entsprechende Einstellungen bei der Präparation beachtet, liegt eine gut strukturierte, saubere Oberfläche mit optimalen Retentionen vor. Gleiches gilt für das Dentin. Abbildung 19 zeigt je eine Übersichts- und Detailaufnahme von gelasertem und gelasertem und geätztem Dentin. Ohne Ätzung befindet sich sehr viel lose abgesprengtes Material auf der Oberfläche (Abb. 19a und b), während nach dem Ätzen die Dentinoberfläche sauber vorliegt, die Dentinkanäle offen sind und eine Grundlage für die Ausbildung der Tags mit dem Bondingmaterial des Komposites bilden können (Abb. 19c und d). Der Verbund gelasertem Flächen muss sich an der Qualität gefräster und geätzter Schmelz- und Dentinflächen messen lassen und sollte mindestens eine vergleichbar gute Qualität aufweisen.

In Abbildung 18 sind die Schnitte von mit dem Schnellläufer präparierter Substanz und geätzter Oberfläche dargestellt. Im Schmelz gibt es eine kaum nachweisbare Trümmerzone, die eigentliche Verbundschicht beträgt etwas mehr als 6 µm und ist homogen strukturiert. Das Bondingmaterial benetzt den Schmelz überall (Abb. 18a und b). Beim Dentin (Abb. 18c und d) ist der Verbund ebenfalls gleichmäßig, die Kanäle sind offen, die Tags vom Bonding ausgeprägt. Die etwas dunklere Verbundschicht des Bondings stellt sich deutlich abgehoben dar. Der Verbund ist als fehlerfrei einzuschätzen.

Für die Untersuchungen für die laserconditionierten Hartsubstanzproben wurde als Laser ein Er:YAG-

Lasersystem Smart 2940D, DEKA Dentale Lasersysteme GmbH, Freising, verwendet. Das verwendete Kompositmaterial für alle Verbunduntersuchungen war Enamel HFO Plus (Micerium, Italien). Mit einer Einstellung der Laserparameter von 100 mJ, 15 Hz und 1,5 W ergeben sich für die Schnittdarstellungen der Verbundflächen für den Schmelz eine nur geringe Trümmerzone und ein guter Verbund (Abb. 20a und b). Einzelne Risse im Schmelz sind nachweisbar, gekennzeichnet mit den roten Pfeilen. Ein ebenfalls gutes Ergebnis, vergleichbar der Vorbereitung mit dem Schnellläufer für das Dentin, kann beim Lasern mit niedriger Energie gefunden werden (Abb. 20c und d). Auch bei dieser Probe sind die Tags im Dentin regulär ausgeprägt. Wird die Laserleistung zur Vorbereitung der Zahnschicht erhöht (150 mJ, 15 Hz, 2,3 W), zeigt sich in der Probe beim Schmelzverbund (Abb. 21a und b) eine deutliche Gefügauflockerung in der verbundnahen Schmelzschicht. Das Dentin und dessen Verbund bleiben von dem Phänomen verschont (Abb. 21c und d). Bei einer weiteren Leistungssteigerung des Lasers (200 mJ, 15 Hz, 3,0 W) ist in der Aufsicht bereits eine Strukturzerstörung und -auflockerung zwischen den Schmelzprismen zu erkennen (Abb. 22). Vergleichbares zeigt sich dann auch in der Schnittdarstellung im Schmelz (Abb. 23a und b). Die Trümmerschicht ist massiv angewachsen, die Stabilität des Verbundes damit eingeschränkt. Keine Veränderung zeigt dagegen das Dentin, im Vergleich zu den mit niedriger Energie gelaserten Proben (Abb. 23c).

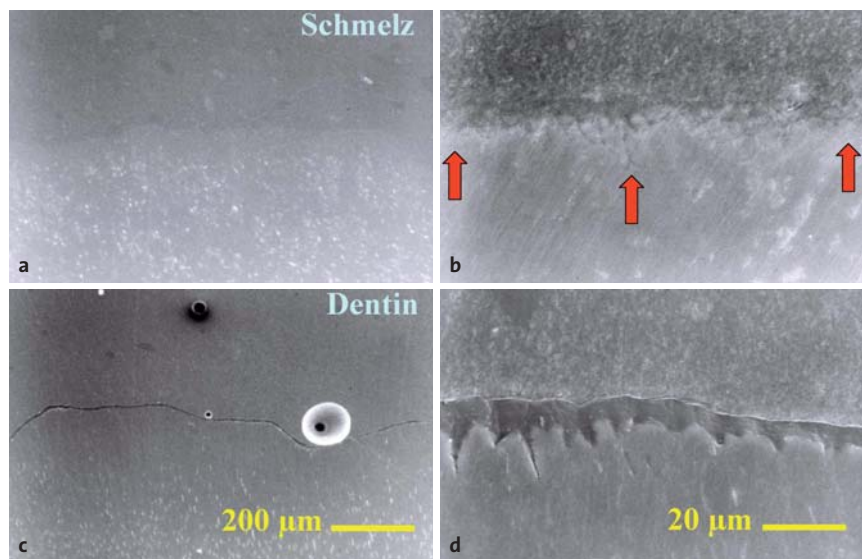


Abb. 20: Mit Laser vorbereitete Proben (100 mJ, 15 Hz, 1,5 W), Reinigungsätzung, mit Komposit beschichtet: **a)** Schmelzverbund in der Übersicht, Vergr. x 100, **b)** Detaildarstellung des Verbundes im Schmelz, Vergr. x 1.000, **c)** Dentinverbund in der Übersicht, Vergr. x 100, **d)** Detaildarstellung des Verbundes im Dentin mit gut ausgeprägten Tags, Vergr. x 1.000.

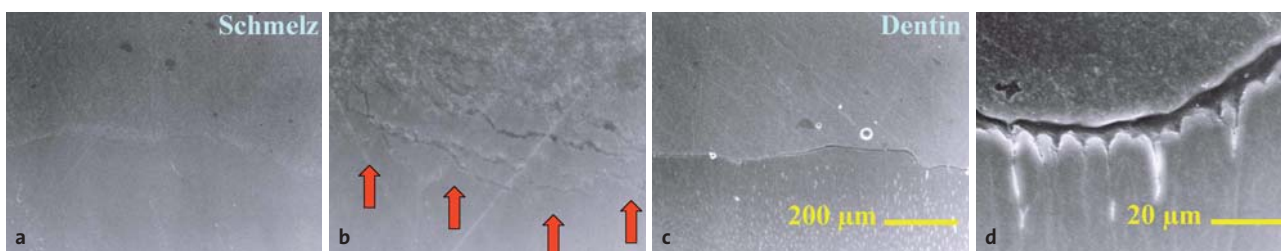


Abb. 21: Mit Laser vorbereitete Proben (150 mJ, 15 Hz, 2,3 W), Reinigungsätzung, mit Komposit beschichtet: **a)** Schmelzverbund in der Übersicht, Vergr. x 100, **b)** Detaildarstellung des Verbundes im Schmelz mit Strukturauflockerungen, Vergr. x 1.000, **c)** Dentinverbund in der Übersicht, Vergr. x 100, **d)** Detaildarstellung des Verbundes im Dentin mit gut ausgeprägten Tags, Vergr. x 1.000.

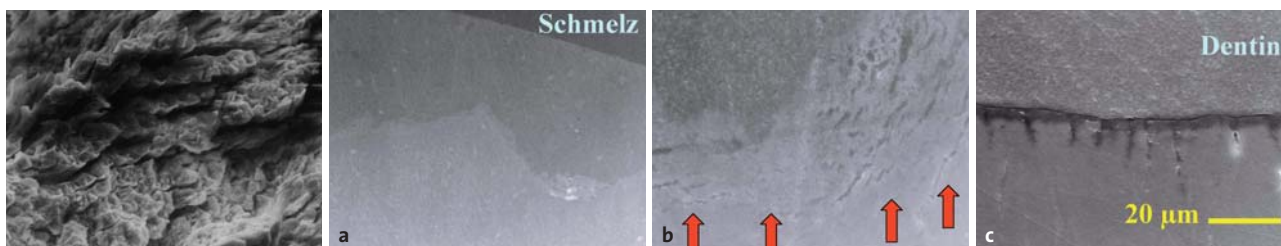


Abb. 22: Präparationsbedingte Auflockerung der Prismenstruktur im Schmelz, REM, Vergr. x 1.000. – **Abb. 23:** Mit Laser vorbereitete Proben (20 mJ, 15 Hz, 3,0 W), Reinigungsätzung, mit Komposit beschichtet: **a)** Schmelzverbund in der Übersicht, Vergr. x 100, **b)** Detaildarstellung des Verbundes im Schmelz mit massiver Gefügebrauflockerung, Vergr. x 1.000, **c)** Dentinverbund in der Übersicht, Vergr. x 100.

Wichtigster Aspekt beim Lasern im Schmelz ist die Ausbildung einer Trümmerzone mit Auflösung des Kontaktes der Schmelzprismen miteinander. Dieser Effekt war beim Schnellläufer nicht erkennbar. Bei den gelaserten Proben ist sie abhängig von der eingebrachten Energie; beträgt bei 100 mJ, 15 Hz: 0 bis ca. 15 µm; 150 mJ, 15 Hz: 5 bis ca. 25 µm und bei 200 mJ, 15 Hz: 10 bis ca. 35 µm. Diese Gefügebrauflockerungen können ein Grund für die geringeren Verbundwerte des Komposites zur Hartsubstanz in einigen Studien sein.

Schlussfolgerungen und Diskussion

Die Effizienz der Präparation mit Er:YAG-Lasergeräten ist bei den führenden Herstellern vom Zeitbedarf heute vergleichbar mit der Kavitätenpräparation mittels Turbine oder Schnellläufer. Von Vorteil sind:

- der Verzicht auf Anästhesien in den meisten Fällen
- eine sterile Kavität mit antibakterieller Tiefenwirkung ins Dentin,
- schonende Kariesexkavation auch bei pulpenaher Präparation,
- selektiver Abtrag kariösen Dentins bei korrekten Power Setting,
- substanzschonende Präparation durch Verzicht auf Unterschnitte etc.,
- Einstellung defektabhängiger Power Settings zum Schutz der Zahnhartsubstanz ist möglich,
- druckfreies und vibrationsfreies Arbeiten.

Wichtig ist die richtige Auswahl der Laserparameter. Da die Gefügebrauflockerung im Schmelz bekannt ist, sollte zur raumgreifenden Vorpräparation mit hohen Energien und kurzen Pulsängen gearbeitet werden, zur Fein- und Nachpräparation die Frequenz und die Pulsenergie auf 80 bis 100 mJ gesenkt und die Pulsdauer

etwas erhöht werden. So können Schäden im Schmelz verhindert werden.

Da vergleichbare Effekte bei guter Wassersprayeinstellung im Dentin nicht auftreten, aber alle Vorteile dieser modernen Präparationstechnik genutzt werden können, ist die lasergestützte Kavitätenpräparation im Dentin bzw. an Zahnhalsdefekten besonders geeignet.

Durch umfassende wissenschaftliche Arbeiten zur Er:YAG-Wellenlänge 2.940 nm ist von einer evidenzbasierten Laseranwendung im Hartgewebe zu sprechen (Gutknecht 2007). Dies ist für Anwender und Patienten ein wesentlicher Schritt, sich für die Laserpräparation zu entscheiden (Keller et al. 1998). Auch das bessere subjektive Empfinden der Patienten durch das Fehlen des pfeifenden Präparationsgeräusches und die Vibration durch berührungsloses Arbeiten, gepaart mit häufigem Verzicht auf eine begleitende Anästhesie, sprechen für sich. n



KONTAKT

Dr. med. Michael Hopp
Prof. Dr. med. dent. Reiner Biffar

Ernst-Moritz-Arndt-Universität Greifswald
Zentrum für Zahn-, Mund- und Kieferheilkunde
Abteilung für Zahnärztliche Prothetik und Werkstoffkunde
Direktor: Professor Dr. Reiner Biffar
Rotgerberstraße 8
17489 Greifswald

Praxis: Dr. med. Michael Hopp

Kranoldplatz 5
12209 Berlin-Lichterfelde
E-Mail: mdr.hopp@t-online.de

