

# Noch ohne Laser?

## Der Dioden- und Therapielaser – ein Anwenderbericht

Mit der Schaffung wissenschaftlich gesicherter Grundlagen einerseits und der Bereitstellung praxistauglicher und finanzierbarer Geräte durch die Industrie andererseits stellt der Diodenlaser ein ideales Einstiegsgerät in die laserunterstützte Behandlung dar.

Dr. Frank Wolfgang Förster/Berlin

Die Vorteile des Einsatzes von Lasern in der Zahnarztpraxis liegen auf der Hand. Die Behandlung wird effizienter, schonender und sowohl für den Patienten als auch Behandler attraktiver! Je nach Wellenlänge bedienen sie eine bestimmte Indikation. Nehmen wir das Beispiel Diodenlaser: Die zur Verfügung stehenden Wellenlängen 810/980 nm erlauben den Einsatz als Hardlaser und bei entsprechender Leistungslimitierung auch als Therapielaser (Synonyma: Softlaser, Low-Level-Laser-Therapie, Biostimulation).

Die Vorteile des Diodenlasers ergeben sich aus der großen Indikationsbreite, welche sich hervorragend in das zahnärztliche Behandlungsspektrum integrieren lässt. Für den Hardlasereinsatz sind das insbesondere die Kleine Chirurgie, die Endodontie, die Parodontologie und die Implantologie, hier insbesondere in zunehmendem Umfang die Periimplantitistherapie. Die Indikationen für den Therapielaser sind aufgrund der intrazellulären Wirkungsweise breit gefächert (Tab. 1).

Ein weiterer Vorteil des Diodenlasers ergibt sich gegenüber anderen Lasergeräten wie Festkörper- oder Gaslasern durch seinen relativ einfachen technischen Aufbau. Nach Anlegen der Spannungsquelle wird durch den Halbleiter sofort Laserstrahlung emittiert, die über ein Lichtleitkabel unmittelbar zur Verfügung steht. Die Indikationsbreite ist dabei leistungs- und parameterabhängig steuerbar von Dekontamination (Wurzel- und Implantatoberflächen, Wurzelkanäle) bis zum Trennen von Gewebe. Besonders durch die Weiterentwicklung der bislang im „chopped-mode“ betriebenen Diodenlaser hin zur digitalen Pulstechnik (DPL) konnte die Schnittgeschwindigkeit erhöht werden, ohne eine übermäßige thermische Schädigung des Gewebes hervorzurufen.<sup>1</sup>

Während beim Hardlasereinsatz die fotothermische Wirkung im Vordergrund steht, ist diese beim Therapielaser eher unerwünscht. Bei dieser Therapieform soll die fotobiologische Wirkung, also die Lichtwirkung im

Indikation Hardlaser	Indikation Therapielaser
<b>Kleine Chirurgie</b> – Fibromentfernung – Frenektomie – Vestibulumplastik – Kleine Hämangiome – Mucocelen	<b>Wundheilung</b> – Dolor post extr. – Hämatom – post op. – MKG-Traumata – Präparationstraumata – Druckstellen
<b>Parodontologie</b> – Dekontamination – Deepithelisierung	<b>Infektionen</b> – Herpes labialis – Aphthen – Gingivitis – Parodontitis – Periimplantitis – Photodynamische Therapie
<b>Endodontie</b> – Dekontamination	<b>Funktionelle Störungen</b> – arthrogen und myogen
<b>Periimplantitis</b> – Dekontamination – Deepithelisierung	<b>Neurologische Störungen</b> – Nervregeneration
	<b>Akupunktur</b> – z.B. Würgereizunterdrückung

Tab. 1: Indikationen Hardlaser/Therapielaser.

Vordergrund stehen. Da die verwendeten Wellenlängen ihr Absorptionsmaximum nicht im Wasser haben, kann die Lichtstrahlung relativ tief, bis zu 15 mm, ins Gewebe eindringen und dort ihre therapeutische Wirkung entfalten.<sup>5</sup> Die Eindringtiefe ist dabei abhängig von der verwendeten Wellenlänge, die in der Regel im sichtbaren bis infraroten Spektralbereich liegt.<sup>10</sup> Besonders wirkungsvoll soll dabei Strahlung zwischen 600 und 850 nm sein, da sie genau dem in der Atmungskette re-

ANZEIGE

[www.zwp-online.info](http://www.zwp-online.info)

FINDEN STATT SUCHEN.

ZWP online



Abb. 1

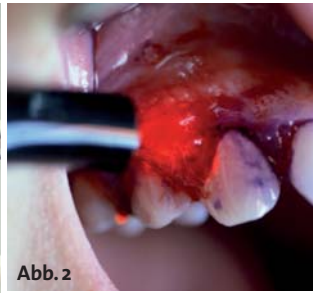


Abb. 2

Abb. 1 und 2: Hochleistungsdiodenlaser der elexxion AG mit integriertem Diodenlaser.

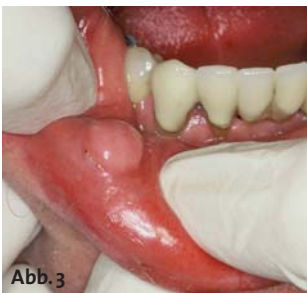

Abb. 3

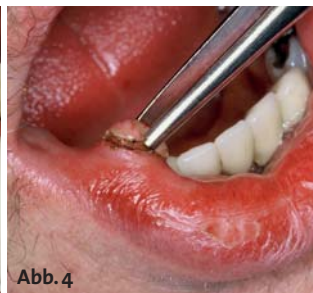

Abb. 4

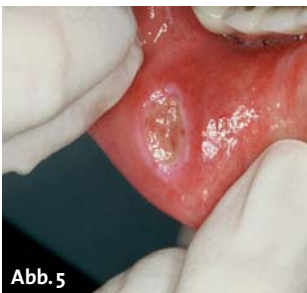

Abb. 5

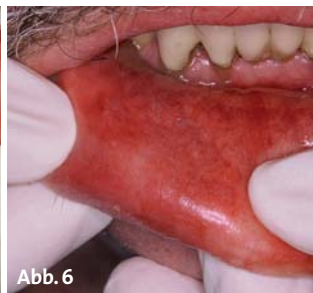

Abb. 6

Abb. 3: Reizfibrom Wange/Lippenbereich. – Abb. 4: Straffung und Abtrennung an der Basis. – Abb. 5: Sekundärheilung zehn Tage post OP. – Abb. 6: Narbenfreie Wundheilung 28 Tage post OP.

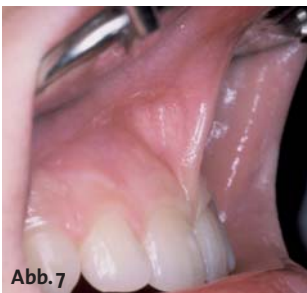

Abb. 7

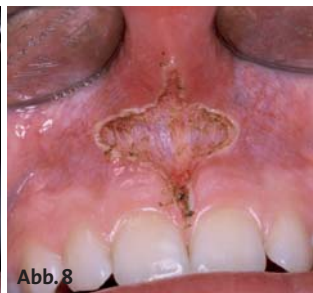

Abb. 8

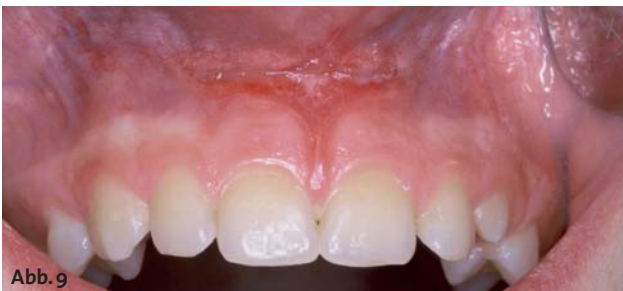

Abb. 9

Abb. 7: Ausgeprägtes Lippenbändchen. – Abb. 8: Rautenförmige Exzision. – Abb. 9: Wundheilung drei Wochen post OP.

levanten Absorptionsniveau entspricht.<sup>10</sup> Neben einigen anderen Effekten kommt es hauptsächlich zur Aktivierung von Fotorezeptoren in der Mitochondrienmembran, wobei die dabei frei werdende Energie zu einer erhöhten ATP-Synthese führt. Der dadurch verbesserte Zellstoffwechsel führt dann zu den nachgewiesenen zellproliferativen, entzündungshemmenden und schmerzlindernden Wirkungen. Da beispielsweise die Wundheilung ein stark energieverbrauchender Prozess ist, kann durch die lichtinduzierte erhöhte ATP-Synthese diese notwendige Energie bereitgestellt werden.<sup>9</sup> Bei den folgenden klinischen Fällen wurde der Diodenlaser elexxion claros der Firma elexxion mit einer Wellenlänge von 810 nm sowohl als Hard- als auch als Therapielaser eingesetzt.

### Klinische Beispiele für den Einsatz als Hardlaser

#### Kleine Chirurgie

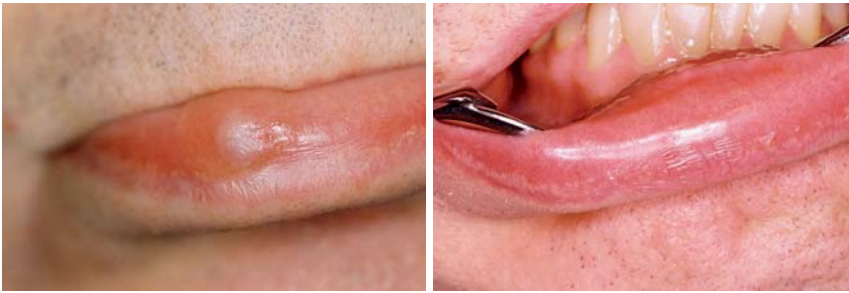Mithilfe der digitalen Pulstechnik ist auch mit dem Diodenlaser eine gute und schnelle Schnittführung erreichbar, die aufgrund der Absorption der Laserstrahlung für diese Wellenlänge im Hämoglobin von einer guten Blutstillung begleitet wird.

Die Abbildungen 3 bis 6 zeigen exemplarisch den Einsatz des Diodenlasers als Hardlaser zur Entfernung eines Fibroms. Auch für den chirurgischen Eingriff am Lippenbändchen – wie in den Abbildungen 7 bis 9 dargestellt – findet er Verwendung. Besonders bei unseren jungen Patienten liegt der Vorteil neben der Kürze des Eingriffs in der geringeren Blutung, im Verzicht auf die Naht und damit dem zweiten Eingriff.

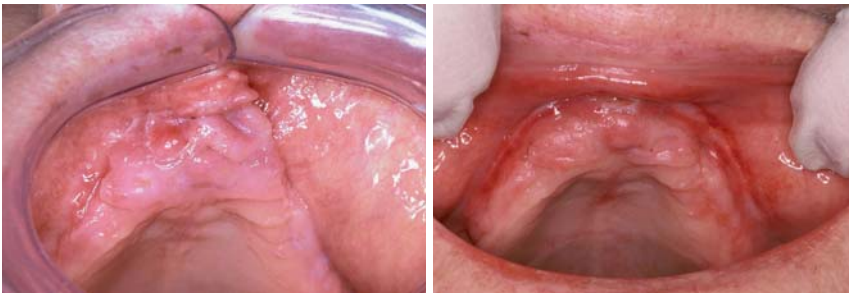
Durch sein gutes Absorptionsverhalten im dunklen Gewebe ist der Diodenlaser hervorragend geeignet, kleine Gewebsneubildungen zu entfernen (Abb. 10 und 11). Auch größere Eingriffe sind durchaus möglich, da sie problemlos in mehreren Einzelschritten durchgeführt werden können. Die Blutungsarmut bei solchen präprothetischen chirurgischen Maßnahmen ermöglicht dabei eine sofortige temporäre Versorgung (Abb. 12 und 13).

#### Parodontaltherapie

Mithilfe des Diodenlasers ist im Gegensatz zu den Erbi-umlasern nur eine unterstützende Parodontaltherapie möglich. Die konventionelle Behandlung sollte dabei wenn möglich ein bis zwei Tage später mit der Laserbehandlung gekoppelt sein. Die zeitliche Trennung begründet sich im Absorptionsverhalten der Laserstrahlung bei einer Wellenlänge von 810 nm. Durch die geringere Blutung nach der Abheilphase ist die dekontaminierende Wirkung effizienter, da die Laserstrahlung nicht vom Blut „geschluckt“ wird. Ziel der Behandlung ist es, die Dekontamination der Wurzeloberfläche bei schonender Deepithelisierung zu erreichen, die als Voraussetzung für ein erfolgreiches Reattachment gesehen wird.<sup>11,8</sup> Da bei der Dekontaminierung im cw-Betrieb gearbeitet wird, ist die Einhaltung der Zeit- und Leistungsparameter Voraussetzung, um eine thermische Schädigung des Endodonts zu vermeiden.



**Abb. 10:** Kleines Ödem nach Veröden eines Hämangioms. – **Abb. 11:** Narbenfreie Ausheilung drei Wochen post OP.



**Abb. 12 und 13:** Ausgedehntes Reizfibrom und Zustand nach schrittweiser Entfernung und Vestibulumkorrektur.

#### Periimplantitistherapie

Bekanntlich stellt eine Periimplantitis die entzündliche, pathologische Veränderung am periimplantären Weich- und/oder Hartgewebe eines osseointegrierten Implantates dar. Das mikrobiologische Milieu um ein Implantat mit Periimplantitis ähnelt dem, welches um Zähne mit Parodontopathien gefunden wird (Def. 3. Europäische Konsensuskonferenz<sup>2</sup>). Eine Unterscheidung zwischen Mukositis (Initialstadium) und Periimplantitis wird dabei aufgrund der geringen Praxisrelevanz nicht mehr getroffen. Allein in Deutschland wurden 2009 ca. 1 Million Zahnimplantate inseriert. Selbst wenn es uns gelingt, konsequente Prophylaxestrategien in unseren Praxen zu etablieren, wird eine zunehmende Zahl periimplantärer Erkrankungen das tägliche Praxisgeschehen bestimmen. Das kann und wird in den wenigsten Fällen dann die Arbeit von spezialisierten implantologischen Praxen sein, sondern muss von den „Hauszahnärzten“ bewältigt werden.

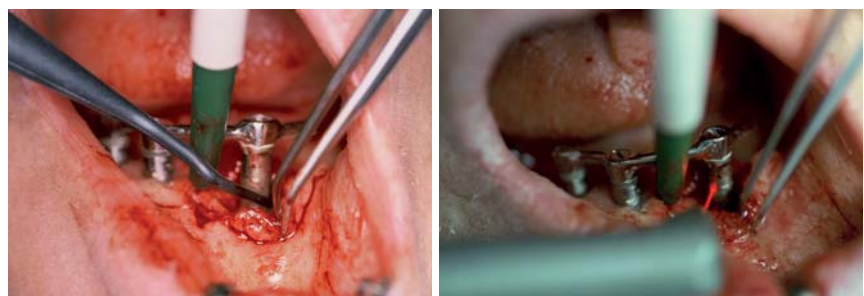
Eine adäquate Therapie kann hier, neben der notwendigen konventionellen Therapie, durch den Diodenlaser erfolgen. Da die mikrobielle Kolonisation eine der wichtigsten Ursache für die periimplantäre Erkrankung darstellt,<sup>7</sup> ist die laserunterstützte Dekontamination der Implantatoberfläche und periimplantären Region eine effiziente und schonende Behandlungsmöglichkeit. Je früher

dabei die Erkrankung erkannt und therapiert wird, umso geringer ist die Wahrscheinlichkeit der Schädigung des knöchernen Implantatlagers und damit des therapeutischen Aufwandes (Abb. 14 und 15). Auch hier ist die Einhaltung der Zeit- und Leistungsparameter Grundvoraussetzung, um eine thermische Schädigung des Implantatlagers zu vermeiden. Eine effektive Unterstützung in der Nachsorge leistet darüber hinaus erfahrungsgemäß eine spezielle Form des Therapielasers, die fotodynamische Therapie.<sup>6</sup>

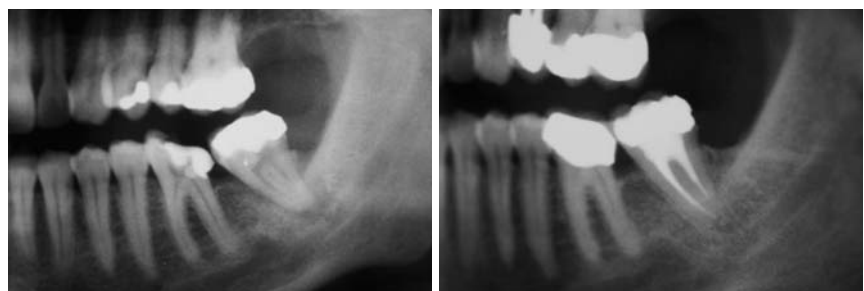
#### Endodontie

Ursache für häufige Rezidive bzw. Therapieversager bei konventionellen endodontischen Behandlungen ist zum einen die stabile äußere Membran des *Enterococcus faecalis* und zum anderen dessen

Nichterreichbarkeit durch die verwendeten Spüllösungen und medikamentösen Einlagen in der Tiefe der Dentinkanälchen. Die hohe Eindringtiefe des Laserlichtes und die damit verbundene irreversible Schädigung der Bakterienmembran ermöglichen eine Keimfreiheit des verzweigten Kanalsystems, die dann dem eigenen Immunsystem ermöglicht, auch größere periapikale Veränderungen auszuheilen (Abb. 16 und 17). Dies verringert wiederum die Notwendigkeit chirurgischer Eingriffe deutlich. Die bakterizide Wirkung des Diodenlasers wurde in vielen In-vitro- und In-vivo-Studien nachgewiesen.<sup>5,3</sup> Da für den Problemkeim *E. faecalis* eine unzureichende Wirkung der Kalziumhydroxidpräparate



**Abb. 14 und 15:** Konventionelle Therapie mit metallfreier Kurette und anschließende Dekontamination.



**Abb. 16 und 17:** Paro-Endo-Läsion an 38 und nach erfolgter laserunterstützter Behandlung.

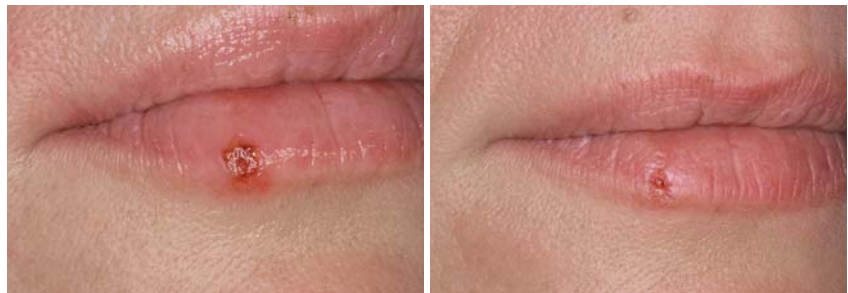als gesichert gilt,<sup>4</sup> verwenden wir in unserer Praxis seit geraumer Zeit nur noch CHX-Gel als medikamentöse Einlage.

### Der Therapielaser

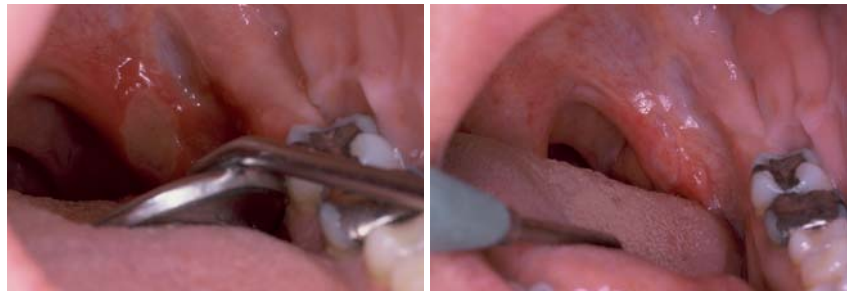Im Folgenden sollen einige anschauliche Beispiele der Wirkung als Therapielaser und der daraus resultierenden umfangreichen Einsatzmöglichkeiten dargestellt werden. Zum einen gehört die Behandlung von Herpes labialis sowie aphthöser Läsionen zum Spektrum des Diodenlasers (Abb. 18 bis 21). Zum anderen kann der Therapielaser darüber hinaus zur Förderung der Wundheilung bei allen chirurgischen Eingriffen, infektiösen Erkrankungen der Mundschleimhaut, Druckstellen, zur Linderung der Symptomatik bei akuten Phasen des Zungenbrennens (z.B. bei Ling. geographica) als unterstützende Therapiemaßnahme eingesetzt werden.

### Zusammenfassung

Im Gegensatz zur Implantologie, die die Zahnmedizin revolutionierte, können wir mit dem Einsatz des Diodenlasers keine neuen Behandlungen durchführen, jedoch sind die täglich von uns im Praxisalltag anfallenden Therapien durch die Verwendung des Lasers für den Patienten deutlich effizienter und schonender. Angesichts der zunehmenden Zahl inserierter Implantate muss uns bewusst sein, dass wir uns auch in zunehmendem Maße, mit den Komplikationen auseinandersetzen müssen. Eine adäquate Therapie ist hier nur mit dem Laser möglich und, korrekte Anwendung vorausgesetzt, völlig nebenwirkungsfrei im Vergleich zum Antibiotikaeinsatz und zudem noch sicherer in der „Zielwirkung“.

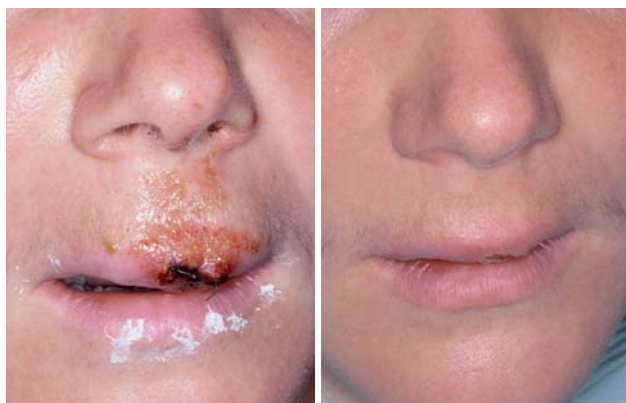

**Abb. 18 und 19:** Herpes labialis sowie deutliche Eintrocknung und Symptombefreiung nach zweimaliger Laserbehandlung.



**Abb. 20:** Aphthe der Major-Form am vorderen Gaumenbogen. – **Abb. 21:** Zustand nach drei Behandlungen.

Trägt man sich mit dem Gedanken, die Lasertherapie in seiner Praxis etablieren zu wollen, ist der Diodenlaser, idealerweise gekoppelt mit einem Therapielaser, ein geeignetes Einstiegsgerät. Die Technologie ist ausgefeilt, die Handhabung beherrschbar und die Anschaffungs- und Unterhaltungskosten überschaubar. Aber, auch wenn die Arbeit mit dem Diodenlaser unkompliziert ist, sind sichere Kenntnisse über die Entstehung und Wirkung von monochromatischem Licht unabdingbar, um die Indikationsbreite nicht zu überschreiten und die Sicherheitsbestimmungen einzuhalten. Ausbildungsangebote, die fundiertes theoretisches Grundwissen und praktische Unterweisungen an den verschiedenen Wellenlängen anbieten, stehen zur Verfügung. Die Laseranwendung wird die Zukunft der Zahnmedizin bestimmen und einen Imagewandel unseres Berufes bewirken, da für alle wesentlichen Indikationsbereiche bereits heute Laser mit ihren unterschiedlichen Wellenlängen zur Verfügung stehen. Vielleicht kann er als integrierendes Behandlungsinstrument dann auch alle Spezialisten für Endodontie und Parodontologie dieser Welt über den berühmten Teller- rand schauen lassen, um gemeinsame Behandlungskonzepte zu entwickeln. Bis zu diesem, hoffentlich nicht allzufernen, Tag wird unser Laser täglich im Einsatz sein, denn eine gute Zahnmedizin ist ohne ihn selbstverständlich möglich, jedoch ist sie mit ihm besser! n



**Abb. 22 und 23:** Zustand nach Trauma und neun Tage später im Anschluss an drei Laserbehandlungen.



### KONTAKT

**Dr. Frank Wolfgang Förster**

Diedenhofer Straße 12, 10405 Berlin

Tel.: 030 4425618

E-Mail: dr.fwf@t-online.de

