

Extraktionsindikationen nach Zahntrauma

Die Zahnerhaltung ist in der heutigen Zeit auf einem sehr guten Stand. Dennoch kann nach einem Trauma nicht jeder Zahn erhalten werden. Welche Zähne müssen also extrahiert werden und in welcher Situation? Von Univ.-Prof. Dr. Kurt Ebeleseder, Graz.

Das Verständnis von Zahntraumata und ihrer Heilung hat – vornehmlich dank der unermüdeten Arbeit von Jens O. Andreasen – in den letzten drei Jahrzehnten einen deutlichen Ruck in Richtung Zahnerhaltung gemacht, sodass heute an die 90 Prozent aller traumatisierten Zähne auf Dauer erhalten werden können. Somit stellt sich die Frage: Welche Zähne müssen nach einem Trauma immer noch raus und warum?

Gehen wir zuerst zu den Extraktionsindikationen, die heute nicht mehr gelten: Fraktur und Lockerung. Beides sind behebbare Zustände. Spätestens, seitdem bekannt ist, dass avulierte Zähne replantierbar sind, ist eine Extraktion, nur weil der Zahn leicht extrahierbar erscheint, nicht mehr indiziert. Speziell Wurzelfrakturen im mittleren und zervikalen Drittel werden immer noch voreilig der Zange anvertraut, weil übersehen wird, dass einerseits Wurzelfrakturen spontan heilen können (> 70 Prozent) und andererseits ein simpler, palatinal fixierter Retainer für eine vorläufige Kautüchtigkeit sorgen kann, bis diese Heilung eingetreten ist (Abb. 1a und b).

Kronen-Wurzel-Fraktur

Eine weitere, heute ungültige Extraktionsindikation ist die Kronen-Wurzel-Fraktur, nachdem es mehrere Techniken gibt, den bis in die Alveole hinein defekten Wurzelanteil zu extrudieren und damit einer Restauration zugänglich zu machen. Einschränkend muss jedoch bemerkt werden, dass Spezialisten, die solche

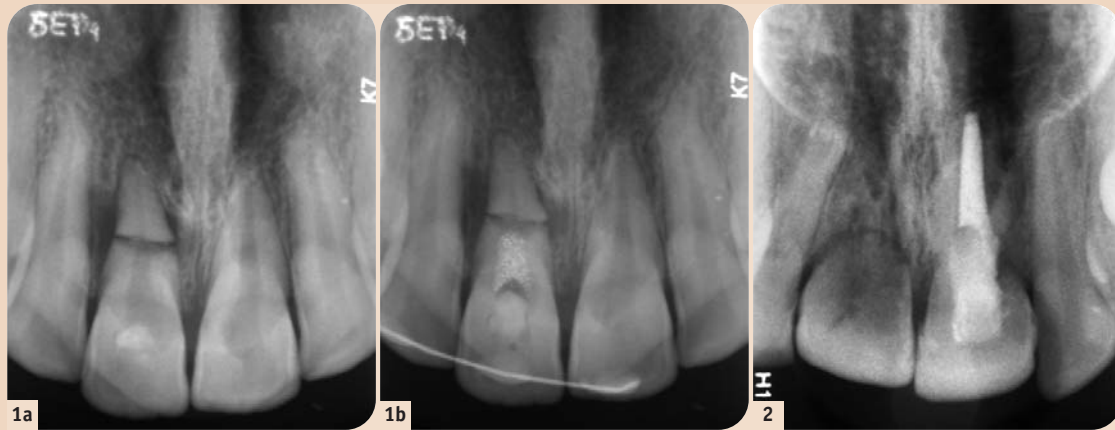


Abb. 1: Keine primäre Extraktionsindikation. a) Vier Monate alte Wurzelquerfraktur im mittleren Drittel des Zahnes 11 bei einer 15-jährigen Patientin. Die streng um den Bruchspalt lokalisierte parodontale Aufhellung zeigt eine Infektion der Pulpa nur des kronentragenden Fragmentes an. Die endodontische Behandlung erfolgt demnach nur bis auf Höhe des Bruchspaltes, das vitale apikale Fragment bleibt unangetastet. Die von der Entzündung initiierte Elongation des Zahnes sollte durch eine festsitzende Schienung unterbunden werden, da der Zahn sonst in Vorkontaktposition gerät und sich dadurch rasch lockern könnte. b) Nach Durchführung dieser Maßnahmen. – **Abb. 2:** Sich abahnende Extraktionsindikation. 18-jähriger Patient, Avulsion und Replantation der Zähne 21 und 11 nach überlanger unphysiologischer extraoraler Lagerung vor sechs Jahren. Unterschiedlicher Heilungsverlauf: Beide Zähne sind ankylotisch, aber Zahn 11 ist pulpal spontan revascularisiert, während Zahn 21 eine infizierte Pulpanekrose erlitt. Die Wurzeln beider Zähne sind von Alveolarknochen durchwachsen, bei Zahn 21 erscheint die Wurzelfüllung von einer bindegewebigen Hülle umschieden. Distozervikal findet sich bei 21 zudem eine entzündliche Resorptionszone. Da kein Zahnverlust unmittelbar bevorsteht, kann die Planung in allen Aspekten optimiert werden, auch die Finanzierung betreffend.

Extrusionen durchführen können, deutlich rarer sind als Implantologen. Vielerorts wird daher der Erhalt eines Kronen-Wurzel-frakturierten Zahnes an der Verfügbarkeit eines Traumaspezialisten scheitern. Ob allerdings nach der Extraktion die Alveole noch für eine sofortige Implantation geeignet sein wird, hängt von der angewandten Extraktionstechnik ab. Sollte die Wurzel sich relativ leicht lösen, muss weiters daran erinnert werden, dass sie auch um 180 Grad gedreht und in weiter koronaler Position fixiert werden kann (intraalveoläre Transplantation), also nicht endgültig entfernt werden muss.

Wann also sind traumatisierte Zähne extraktionspflichtig? Eindeutige Antwort: Wenn sie den Körper schädigen, anstatt ihm zu nützen. Das trifft auf alle Zähne zu, die ein nicht behebbares infektiöses Depot in sich tragen wie etwa bei Längsfrakturen oder bei bis in das Oralum verweigten Querfrakturen. Auch Wurzelreste, die nicht für eine Restauration genutzt werden können, sollten entfernt werden wie auch (in seltenen Fällen) Zähne mit unbeheblichen endodontischen Problemen. Weiters können sich vorbestehende parodontologische Schäden im Rahmen eines Traumas derart ausweiten, dass

eine Extraktionsindikation aus parodontologischer Sicht gegeben ist. Es sollte jedoch erwähnt werden, dass solche Zähne bei sofortiger Reinigung der Wurzeloberfläche und Desinfektion der Taschen keinesfalls eine schlechtere Prognose haben als ihre untraumatisierten, parodontal ebenfalls erkrankten Nachbarzähne.

Wurzelresorption

Weitere Indikationen zur Extraktion resultieren aus Wurzelresorptionen (Abb. 2). Während die endodontisch bedingte Wurzelresorption nach Desinfektion des Wurzelkanals zum Stillstand kommt, ist die sogenannte Ersatzresorption therapeutisch nicht beeinflussbar: An Orten, wo die Parodontalfibroblasten fehlen und der Alveolarknochen direkt Kontakt mit dem Zement hat, wird die Wurzel allmählich zu Knochen umgebaut und verschwindet mit der Zeit ganz.

Die sogenannte zervikale Resorption beruht auf einer Infektion der Dentinkanälchen im schwer zugänglichen zervikalen Bereich der Wurzel. Sie kann durch eine dichte Füllung zum Stillstand gebracht werden, was jedoch nicht immer gelingt.

Traumatisierte Zähne können auch auf Basis eines kieferorthopädischen Planes extrahiert werden. Sieht dieser unvermeidbare Extraktionen vor, so bietet sich an, schwer geschädigte Frontzähne zu entfernen und die gesunden Prämolaren in diesem Quadranten zu behalten. Unter Umständen kann eine solche Extraktion mit der Transplantation eines Prämolaren einhergehen.

Schließlich kann es auch vorkommen, dass der finanzielle Spielraum für eine umfangreichere Behandlung fehlt. In diesem Fall ist zu entscheiden, ob man die Situation für eine spätere Sanierung „einfrieren“ kann (z.B. Wurzel endodontisch

sichern, mittels Komposit überziehen und die Krone an einer Prothese ergänzen) oder ob es besser für den Patienten ist, zu extrahieren. Erfahrungsgemäß sind nur wenige Patienten von einer solchen Entscheidung betroffen.

Schlussfolgerung

In jedem Fall ist anzumerken, dass absehbare Zahnverluste aufgeklärt werden müssen und man nicht warten sollte, bis eine akute Behandlungsnotwendigkeit auftritt, sondern der geplanten Entfernung mit anschließendem Ersatz der Vorzug gegeben werden sollte. Für interessierte Zahnärzte bietet sich die Gelegenheit zu weiterer Information über diese Thematik bei der 9. Österreichischen Fachtagung für Zahntrauma, die am 14. und 15. Juni 2013 als Gemeinschaftstagung mit der ARGE für Orale Chirurgie, Medizin und Radiologie im Hörsaalzentrum der Medizinischen Universität Graz stattfinden wird.



Graz, 14. – 15.06.2013
Hörsaalzentrum, Medizinische Universität

user.meduni-graz.at/kurt.ebeleseder
www.ocmr.at

ARGE der ÖGZMK für Orale Chirurgie, Medizin und Radiologie

OCMR

6. Jahrestagung der ARGE OCMR

meets

ZAHNTRAUMA

ARGE für Zahntrauma in der ÖGZMK

9. Österreichische Fachtagung für Zahntrauma

Weitere Informationen unter:
user.meduni-graz.at/kurt.ebeleseder
und www.ocmr.at

Kontakt

Infos zum Autor

Ao. Univ.-Prof. Dr. Kurt A. Ebeleseder
Universitätsklinik für Zahn-, Mund- und Kieferheilkunde
Medizinischen Universität Graz
Klinische Abteilung für Zahnerhaltung
Auenbruggerplatz 6a, 8036 Graz
Österreich
Tel.: +43 316 385-13967
Fax: +43 316 385-13375
kurt.ebeleseder@medunigraz.at

ANZEIGE

WERDEN SIE AUTOR!

Der Publikation:
DENTAL TRIBUNE AUSTRIAN Edition

„Kontaktieren Sie uns. Wir freuen uns auf Ihre Expertise.“

Sie planen Fachbeiträge zu

- Wissenschaft & Praxis im internationalen Fokus?
- speziellen fachlichen Schwerpunktthemen?
- weltweiten Fortbildungsangeboten?
- innovativen Arbeitstechniken?
- professionellem Marketing?

OEMUS MEDIA AG
Redaktion Dental Tribune
Jeannette Enders
E-Mail: j.enders@oemus-media.de
Tel.: +49 341 48474-133

www.OEMUS.com

0277773