

# Implantatversorgung nach Knochenzüchtung

*An folgendem Fallbeispiel wird dargestellt, wie durch Knochenzüchtung abgebauter Kieferknochen wieder erneuert und somit ein stabiles Implantatbett zur Eingliederung festsitzenden Zahnersatzes geschaffen wurde.*

DR. PETER BORSAY/HAMBURG

Der 74-jährige Patient stellte sich im letzten Jahr in unserer Praxis zur Implantatversorgung vor. Die Allgemeinanamnese war unauffällig, die orale und extraorale Untersuchung ergab ein prothetisch und konservierend versorgtes Gebiss, keine Parodontalerkrankungen oder Funktionsstörungen. Die Zähne 24 bis 27 waren ihm vor etwa einem Jahr von einem anderen Behandler entfernt und durch eine Teilprothese ersetzt worden. Der Patient war mit diesem Zahnersatz höchst unzufrieden und wünschte eine möglichst festsitzende Implantatversorgung. Der Knochenabbau war im Bereich der extrahierten Zähne bereits sehr stark fortgeschritten, sodass eine Implantation nur durch eine absolute Augmentation nach Sinuslift mit gezüchtetem Knochen erfolgreich durchgeführt werden konnte.

## *Knochenzüchtung zur Vorbereitung der Implantation*

Zur Knochenzüchtung wird ein Periost-Biopsat von mindestens 1 cm<sup>2</sup> Fläche sowie Eigenblut benötigt. In diesem Fall wurden dem Patienten 162 ml entnommen, da im Bereich von vier Zähnen augmentiert werden sollte, bei

kleineren Defekten reichen ca. 100 ml. Die Firma Bio-Tissue Technologies GmbH isoliert die autologen osteogenen Zellen aus dem Biopsat und vermehrt diese ca. drei Wochen lang in vitro, um sie anschließend in resorbierbare Trägervliese einzubetten, in denen sie während drei weiterer Wochen bereits extrazelluläre mineralische Matrix abscheiden.

Am Augmentationstermin wurden dem Patienten zunächst ca. 50 ml Blut zur Herstellung eines Thrombozytenkonzentrates entnommen. Wir wenden die PCCS™-Methode zur Herstellung von PRP (Platelet Rich Plasma) an. Das Vermischen von Knochenaufbaumaterial mit Eigenblut, das einen höheren Thrombozytengehalt hat, führt nach Studien der Universität Miami zu beschleunigter Wundheilung und zu einem schnelleren Knochenwachstum. Die in den Thrombozyten enthaltenen Wachstumsfaktoren werden durch den Wundkontakt freigesetzt und initiieren den Heilungsprozess. Eine Konzentrierung dieser Mediatoren beeinflusst die Wundheilung und Knochenbildung auch nach unseren Erfahrungen äußerst positiv.

## *Abschluss der Augmentation*

Danach wurde die Sinusbodenelevation durchgeführt.

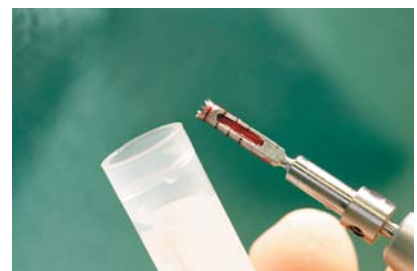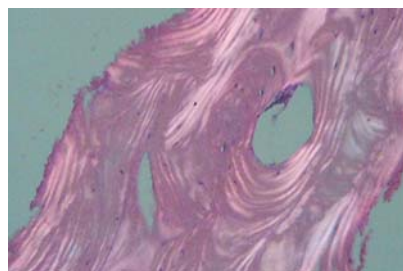

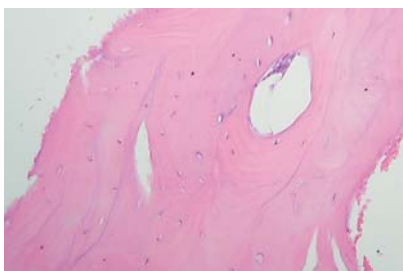
Abb. 1: HE-Färbung. – Abb. 2: Der gleiche Ausschnitt im Phasenkontrast zeigt deutlich die lamelläre Struktur des reifen Knochens. – Abb. 3: Entnahme des Biopsates.

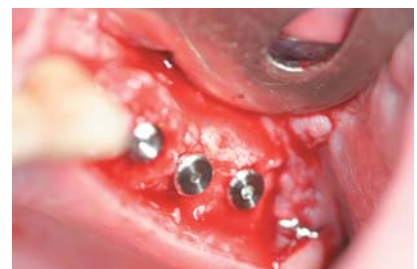
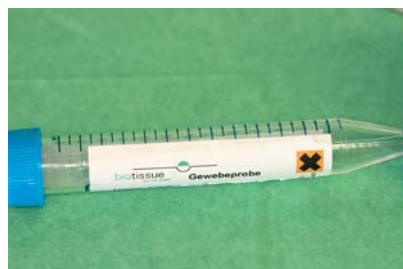
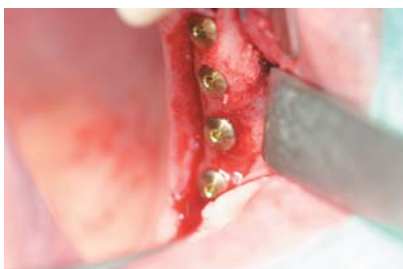Abb. 4: Implantate in situ. – Abb. 5: Röhrchen für Gewebeprobe. – Abb. 6: Implantate in situ.

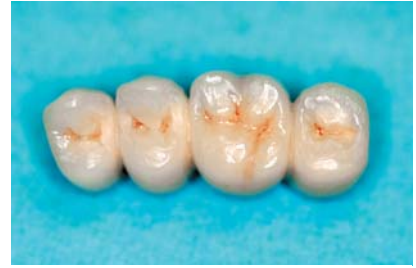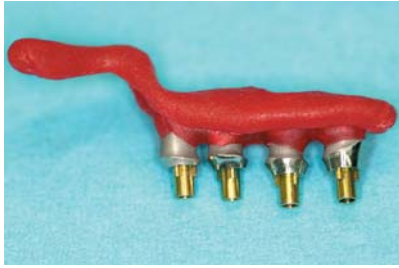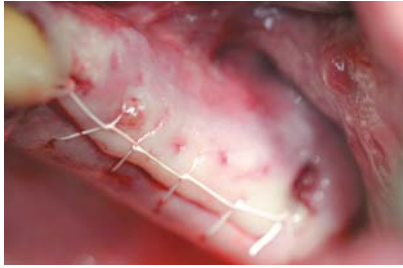


Abb. 7: Verschluss der Wunde mit einer fortlaufenden Naht. – Abb. 8: Einbringhilfe für die Pfosten. – Abb. 9: Verblockte Keramikronen.

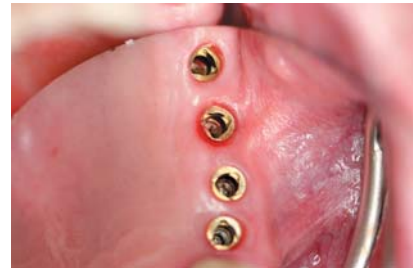
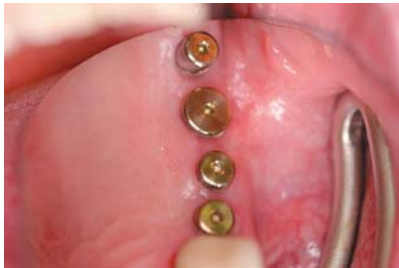
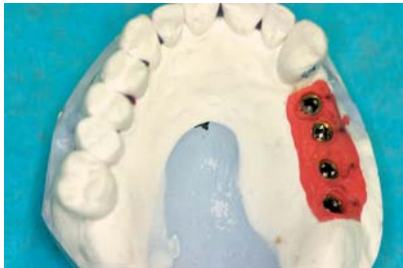Abb. 10: Arbeitsmodell. – Abb. 11: Reizlose Gingivaverheilung, Implantate mit Einheitschrauben. – Abb. 12: Reizlose Gingiva.

Intraoperativ zeigte sich die Schneidersche Membran in einem rissigen und porösen Zustand. Sie wurde durch das Einbringen einer synthetischen Biomend® Membran unterstützt. BioSeed®-Oral Bone autologen Kieferknochentransplantate wurden zusammen mit Blut des Patienten, PRP und Algipore® in den neu geschaffenen Raum eingebracht.

Die Defektgröße machte es notwendig, noch Knochen

aus dem Tuberbereich zu entnehmen, um die Augmentation zu vervollständigen. Das Knochenfenster wurde anschließend mit einer resorbierbaren Biomend® Membran zur gesteuerten Geweberegeneration abgedeckt. Das OP-Gebiet wurde speicheldicht mit GoreTex®-Nähten geschlossen. Abschließend wurde der Erfolg der Augmentation mit einer Panorama-Schichtaufnahme kontrolliert.

### Zusatzinformation:

#### Tissue Engineering: Gezüchtete autologe Knochentransplantate als stabiles Implantatlager

Zur Rekonstruktion bzw. zur Augmentation von Knochendefekten im Kieferbereich stellt der autologe Knochen auf Grund seiner osteoinduktiven Potenz und weiteren biochemischen Eigenschaften gegenwärtig nach wie vor den Goldstandard dar. Nachteil einer extra- oder intraoralen Knochenentnahme ist jedoch die mit der Transplantathebung verbundene Entnahmemorbidität. Ein solcher Eingriff kann mit langwierigen Beschwerden und einer damit verbundenen Einschränkung des Patientenkomforts einhergehen. Zum Knochenaufbau in eingegrenzten Indikationen wurden bislang auch diverse Knochenersatzmaterialien eingesetzt. Der Einsatz von Produkten tierischer Herkunft am Menschen wird jedoch auf Grund neuerer Erkenntnisse, u.a. der Prionenforschung, stark kontrovers diskutiert. In einer Zeit stark gestiegenen Qualitätsbewusstseins vieler Patienten werden hochwertige und sichere Verfahren bevorzugt.

#### Dreidimensionale Knochen- und Knorpelzüchtung

Bereits seit längerer Zeit werden vitale autologe Transplantate mithilfe des Tissue Engineering im Labor hergestellt und auch in anderen medizinischen Disziplinen, wie Orthopädie und Dermatologie, erfolgreich eingesetzt. Die Verfahren der dreidimensionalen Knochen- und Knorpelzüchtung wurde an der Charité Berlin von der Arbeitsgruppe Priv.-Doz. Dr. Sittinger entwickelt. Bei BioSeed®-Oral Bone handelt es sich um ein gezüchtetes Knochentransplantat auf Basis von patienten-

eneigenen Kambiumzellen des Periosts. Das autologe Transplantat besteht aus einem komplexen dreidimensionalen vitalen osteogenen Zellsystem. Nach Transplantation von BioSeed®-Oral Bone strukturiert sich vitaler, vaskularisierter junger Knochen, der im Laufe von vier bis sechs Monaten zu lamellärem Knochen ausreift und als stabiles Implantatlager dienen kann, wie systematische Untersuchungen zeigen. In einer prospektiven, multizentrischen klinischen Anwendungsserie wurden bei 46 Patienten 64 Sinusbodenaugmentationen mit BioSeed®-Oral Bone durchgeführt, 40 davon mit Simultanimplantation. Die Augmentation führte bei 92% der Sinuslifts zu einem stabilen knöchernen Implantatlager. Bei 24 Sinuslifts erfolgte die Implantation auf Grund von extrem geringen Restknochenhöhen zweizeitig. Knochenzylinder, die im Rahmen der zweizeitigen Implantatinserion entnommen wurden, zeigten in der histologischen Untersuchung ebenfalls vitalen lamellären Knochen. Mit dem autologen BioSeed®-Oral Bone ist damit reproduzierbar eine knöcherner Regeneration zu erreichen. Seit über drei Jahren wird BioSeed®-Oral Bone zum Knochenaufbau erfolgreich im Kieferbereich eingesetzt, beispielsweise bei Sinuslift-Operationen, sowie bei Auflagerungsplastiken und in der Defektchirurgie, bei Periimplantitis und in der Parodontalchirurgie. Mit diesem in zahlreichen implantologischen Praxen etablierten Verfahren steht eine neue Generation des Goldstandards autologer Knochen zur Verfügung.

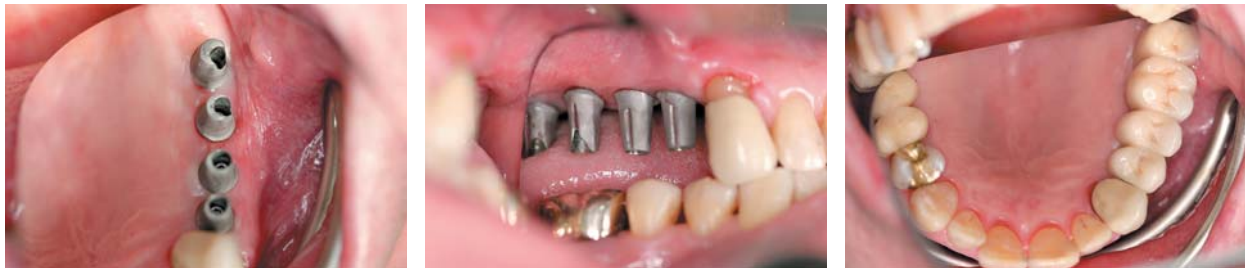

Abb. 13: Titanpfosten in situ. – Abb. 14: Titanpfosten in situ. – Abb. 15: Festsitzende Keramikkrone.

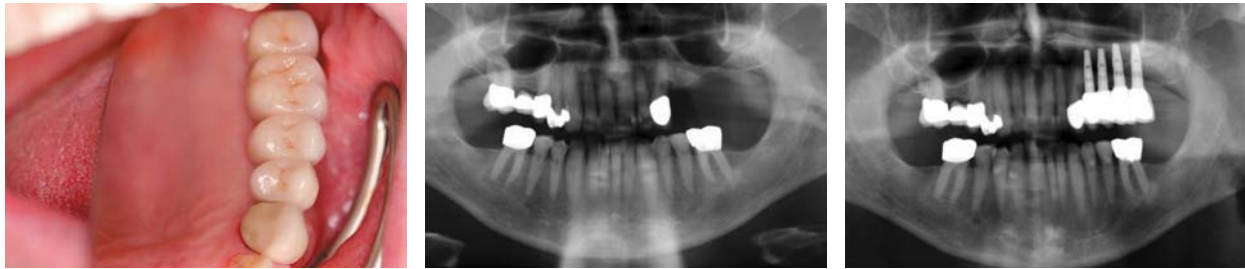

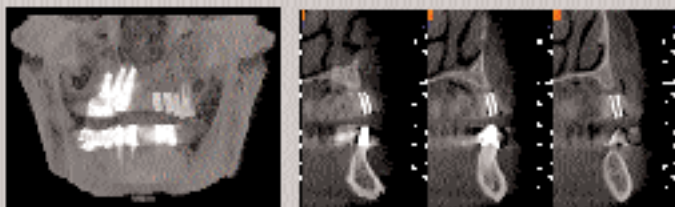
Abb. 16: Festsitzende Keramikkrone. – Abb. 17: OPG vor der OP; 1–2 mm Restknochen unter der linken Kieferhöhle. – Abb. 18: OPG nach dem Einsetzen der Krone.

### Implantation und Ergebnis

Die Einheilung verlief komplikationslos, sodass fünf Monate später die Implantation durchgeführt werden konnte. Davor wurde noch einmal mittels einer Röntgenaufnahme festgestellt, dass die Augmentation erfolgreich war und es

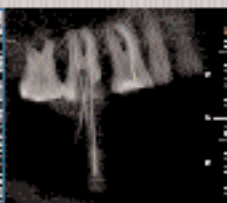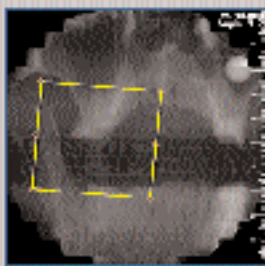
konnten wie geplant vier Replace Select Tapered TiU Implantate der Firma NobelBiocare gesetzt werden. Diese spezielle poröse Titanoxidbeschichtung (TiUnite™) der Abutmentoberfläche soll eine schnellere Einheilung begünstigen sowie die Ausbildung eines Saumepithels am Implantatrand fördern. Ein Teil der bei der Bohrung ange-

ANZEIGE

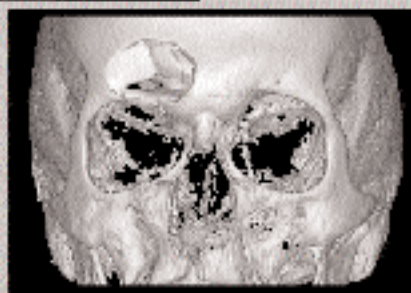


Aufnahme eines Patienten zur Implantatplanung. MIP Ansicht und cross-sectionale Ansicht

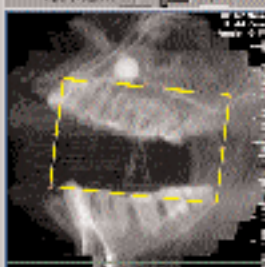

## NewTom 3g 3D-Digitalröntgen 3. Generation



ROI eines Schlädelpräparates mit Nasen. Aufnahmebereich 100 mm Durchmesser. Crossesection mit 6 mm Dicke



3D Rekonstruktion einer Gesichtsschädeltrauma



Ansicht der Region des Interesses (ROI)

**NewTom Diagnostiksoftware mit DICOM3 Axialexport 150 € zzgl. MwSt.**

newtom deutschland ag  
35043 marlag bechenhainweg 19  
tel: 06424 924-40-0 fax: 06424 924-40-4  
www.newtom.de email: info@newtom.de



Patient: 1604WR24 \*\*\*. \*\* .\*\*\*\*  
 Eing.-Datum: 08.11.2004  
 Ausg.-Datum: 23.11.2004 CH/MA  
 H-Nr.: H 78497-04

**Bericht über die pathologisch-anatomische Begutachtung**

*Mikroskopischer Befund*

In der polarisationsmikroskopischen Untersuchung zeigen die leicht verplumpten trabekulären und kortikalen Knochenstrukturen in 90 % der Fläche einen umgebauten Lamellenknochen und in 10 % oberflächliche Faserknochenanteile. In der Grenzzone etwas verstärkt ausgebildete Kittlinien. Die Markraumanteile sind locker, ohne Zeichen von Entzündungszellen oder Fremdmaterialnachweis.

*Pathologisch-anatomische Diagnose*

Reife Knochenformationen mit geringen Umbauzeichen ohne Fremdmaterialnachweis oder Markraumveränderungen, insbesondere ohne Zeichen einer Osteomyelitis. Der Befund ist von regulärem ortsständigem Knochen kaum zu unterscheiden.

Dr. med. C. Heinrichs                      Priv.-Doz. Dr. med. C. Ihling

Patient: 1704WR25 \*\*\*. \*\* .\*\*\*\*  
 Eing.-Datum: 08.11.2004  
 Ausg.-Datum: 23.11.2004 CH/MA  
 H-Nr.: H 78498-04

**Bericht über die pathologisch-anatomische Begutachtung**

*Mikroskopischer Befund*

Es liegt ein trabekuläres Knochengewebe vor, das deutlich vermehrt Kittlinien aufweist und durchwegs vital ist mit kleinen Osteozyten. In den fibrosierten Markräumen und teilweise unmittelbar an derartig strukturierte Trabekel angeschmiegt findet sich in 5 % der Fläche Fremdmaterial. Die Markräume sind fibrosiert und zellreich mit reichlich Gefäßen. In der polarisationsoptischen Darstellung liegt zu 70 %

Lamellenknochen und zu 30 % Faserknochen vor. Keine verstärkte entzündliche Markrauminfiltation bei Nachweis von Lymphozyten.

*Pathologisch-anatomische Diagnose*

Überwiegend reifes Knochengewebe mit Resten von implantiertem Netzmaterial und Resten einer geringen Gewebsreaktion des Markraumgewebes entsprechend einer Fremdmaterialreaktion sowie in diskreten Zeichen des Knochenumbaus. Keine Osteomyelitis. Der Befund entspricht einem teils reifen Knochengewebe.

Dr. med. C. Heinrichs                      Priv.-Doz. Dr. med. C. Ihling

Patient: 1804WR26-27 \*\*\*. \*\* .\*\*\*\*  
 Eing.-Datum: 08.11.2004  
 Ausg.-Datum: 23.11.2004 CH/MA  
 H-Nr.: H 78498-04

**Bericht über die pathologisch-anatomische Begutachtung**

*Mikroskopischer Befund*

Es liegt überwiegend Knochengewebe aus reifem Knochengewebe ohne Nekrosezeichen vor mit geringen fibrosierten Markraumanteilen. In der polarisationsoptischen Darstellung findet sich in 90 % Lamellenknochen mit gut parallel liegendem Knochen und Lamellen und in 10 % Faserknochen geringe Kittlinien. Polarisationsoptisch und konventionell histologisch kein Netzmaterial nachweisbar. Das Markraumgewebe zeigt diskrete histiozytäre Infiltrate und deutliche Fibrosen.

*Pathologisch-anatomische Diagnose*

Überwiegend reifes Knochengewebe mit geringen Zeichen des Knochenumbaus und Markraumfibrosen ohne Nachweis von Resten implantierten Netzmaterials bei leichter Markraumfibrose mit diskreten Resten einer Markraumreaktion. Der Befund ist kaum von ortsständigem normalem Knochengewebe zu unterscheiden. Keine Osteomyelitis.

Dr. med. C. Heinrichs                      Priv.-Doz. Dr. med. C. Ihling

fallenen Knochenspäne aus dem Augmentationsbereich wurde zur Analyse an ein unabhängiges Labor geschickt (vgl. Abb. 1 und 2). Eine zusätzliche Augmentation zirkulär um die Implantate war nicht notwendig. Die Implantate

wurden mit Deckschrauben versehen und die Schleimhaut vernäht. Die Wundheilung verlief komplikationslos, und nach einer Woche wurden die Fäden entfernt. Die Einheilung der Implantate verlief sehr zufrieden stellend, so dass sie nach einem Zeitraum von vier Monaten freigelegt werden konnten. Die dabei mittels Periotest gemessenen Festigkeitswerte von -8 bis -6 sind als hervorragend anzusehen. Die zwar langwierige, aber als minimalinvasiv anzusehende Vorbehandlung durch die Knochenzüchtung ersparte dem Patienten eine risikoreichere Knochenentnahme aus Beckenkamm oder Kinnbereich.

ANZEIGE



*Korrespondenzadresse:*  
 Dr. Peter Borsay  
 Heegbarg 29, 22391 Hamburg  
 Tel.: 0 40/6 02 42 42, Fax: 0 40/6 02 42 52  
 E-Mail: praxis@borsay.com, Web: www.borsay.com