

Genial einfach oder einfach genial?

Die Lingualbehandlung ermöglicht dem Kieferorthopäden, sein Behandlungsspektrum und Patientenkontext zu vergrößern. So lockt die Möglichkeit, unsichtbar, schnell und komfortabel Zahnfehlstellungen zu korrigieren, viele erwachsene Patienten in die Praxis. In-Ovation® L-Brackets eignen sich hierbei hervorragend. Neben der neuen kieferorthopädischen Herausforderung stellt dieses Bracketsystem ein ausgezeichnetes Marketinginstrument für die Praxis dar.

Einleitung

Die Lingualtechnik eröffnet dem Kieferorthopäden die Möglichkeit, völlig unsichtbar Zahnfehlstellungen zu korrigieren. Sie ist ein Behand-

lungsmittel, mit dem sowohl ein schneller Behandlungserfolg als auch eine gute Motivation und Mitarbeit der Patienten erzielt werden kann. Zudem führt diese Methode immer mehr Erwachsene mit dem Wunsch der

unsichtbaren Zahnkorrektur in die KFO-Praxis. Neben der unauffälligen Behandlung steht für den Patienten dabei vor allem der Komfort der Apparatur an erster Stelle. Gerade die Lingualtechnik bedarf seitens des Patienten einer gewissen Eingewöhnungsphase, schließlich befindet sich das Behandlungsgerät an den Zahnninnenflächen. Der Tragekomfort hängt im Wesentlichen von der Form der verwendeten Brackets sowie der Verarbeitung der Bogenenden ab. Angenehme Behandlungstermine stehen mit der Bedienungsfreundlichkeit des verwendeten Systems in direktem Zusammenhang. Ein einfacher und schneller Bogenwechsel ist stets wünschenswert und verkürzt die Kontrolltermine. Verschwindend geringe Bracketverluste sowie eine gute Haltbarkeit der Apparatur sind dringend erforderlich, um lästige Reparaturtermine so gering wie möglich zu halten. Aus Sicht des Kieferorthopäden ist darüber hinaus die Wirkungsweise des Bracket-systems entscheidend. So führen eine gute Rotations- und Achsenkontrolle sowie möglichst reibungsfreie Gleitbewegungen leichter zum Behandlungsziel. Für den Behandler ist es außerdem von entscheidendem Vorteil, jederzeit selbstbestimmend in den Behandlungsverlauf einschreiten zu können. Kommt es z. B. zum Bracketverlust, sollte die Reparatur möglichst unkompliziert und direkt verlaufen können, um einen zügigen Behandlungsverlauf zu garantieren.



Abb. 1: In-Ovation® L-Bracketkörper.



Abb. 2: In-Ovation® L-Bracketbasis.

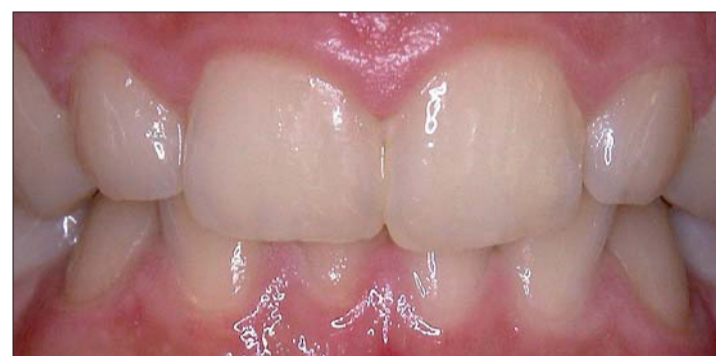

Abb. 3: Tiefbiss.

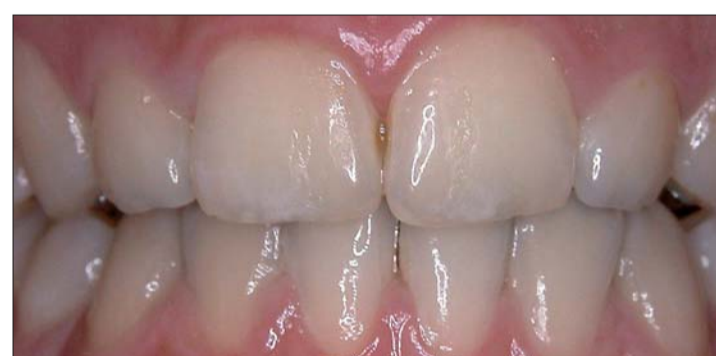

Abb. 4: Bisshebung.

KN Termine

Kursankündigung zum Thema *Lingualbehandlung mit In-Ovation® L – Anwenderkurs für Anfänger und Fortgeschrittene*

Termine: Freitag, 13. März 2009
Samstag, 14. März 2009
Freitag, 13. November 2009
Samstag, 14. November 2009
(max. 20 Teilnehmer pro Tageskurs)

Kursort: life-dental in Herborn (Hessen)

Kursleiter: Dr. Torsten Krey
Dr. Johanna Franke
ZT Michael Schön

inklusive:

- Kursskript und Zertifikat
- Material
- Snacks und Erfrischungen
- Mittagessen

Anmeldungen sowie weitere Informationen unter: life-dental
Westerwaldstraße 11
35745 Herborn
Tel.: 0 27 72/58 21 48
Fax: 0 27 72/58 22 09
E-Mail: info@life-dental.de
www.life-dental.de

Mit freundlicher Unterstützung der GAC Deutschland GmbH

Vorstellung des In-Ovation® L-Brackets

Die Lingualbrackets In-Ovation® L (Firma GAC) sind konfektionierte selbstligierende Twinbrackets mit einem 0.018"-Slot in zwei verschiedenen Größen der Bracketbasis. Die vorgeprogrammierten Brackets sind von 7-7 mit einem leicht gängigen Klappchenmechanismus versehen (Abb. 1). Der Bracketkörper ist flach, die Bracketflügel sind angenehm abgerundet und die Oberfläche rundum glatt. Die Bracketbasis weist eine Netzstruktur auf, die eine hohe mechanische Retention ermöglicht (Abb. 2).

Bewährungsprobe in der Praxis

In der Praxis hat sich das In-Ovation® L-Bracket als sehr komfortabel ausgezeichnet. Das flache Bracketdesign, das gänzlich ohne scharfe Kanten auskommt, beeinträchtigt den lingual behandelten Patienten nur unwesentlich. Das selbstligierende System erlaubt den Verzicht von Ligaturen jeglicher Art und verbessert die Hygienefähigkeit deutlich. Im Bereich der unteren Front bleibt eine durch die Lingualapparatur bedingt verstärkte Zahnsteinbil-

Fortsetzung auf Seite 10 **KN**

infinitas
mini implant system



WARUM infinitas?

EINZIGARTIGES KOPFDESIGN

- Unterschnitte innen und außen
- einfaches Befestigen **aller** Arten von Zügelementen und Bögen

HOHE STABILITÄT

- Gewinde über die gesamte Länge des Miniimplantates

KONISCHER HALS

- bei jedem Insertionswinkel enger Kontakt zur Kortikalisoberfläche

SELBSTBOHRENDES GEWINDE

ODS
Ortho-Dent Specials

ODS GmbH

- Tel. 04193-965840
- Fax 04193-965841
- info@orthodent.de
- www.orthodent.de

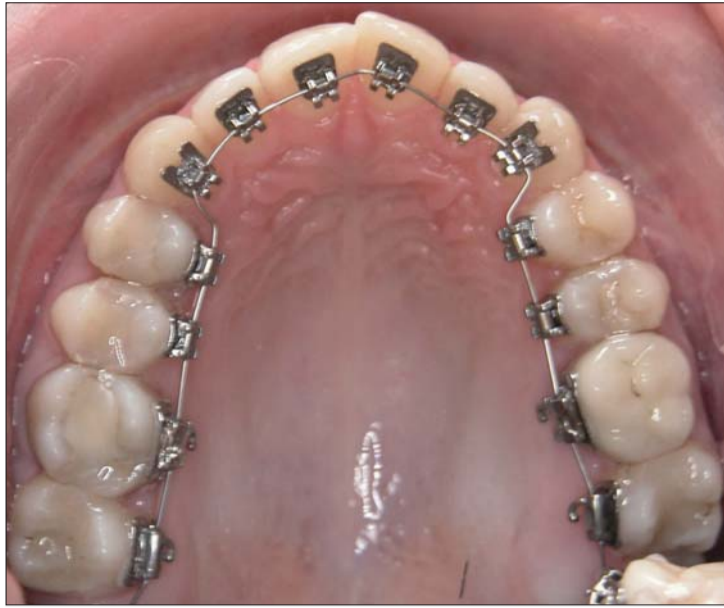

Abb. 5: Bebanderung.

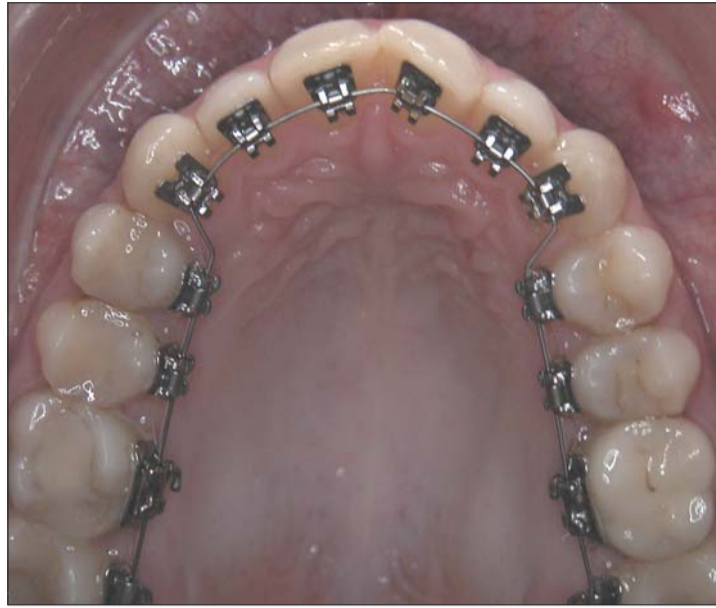

Abb. 6: Nivellierung nach vier Tagen.

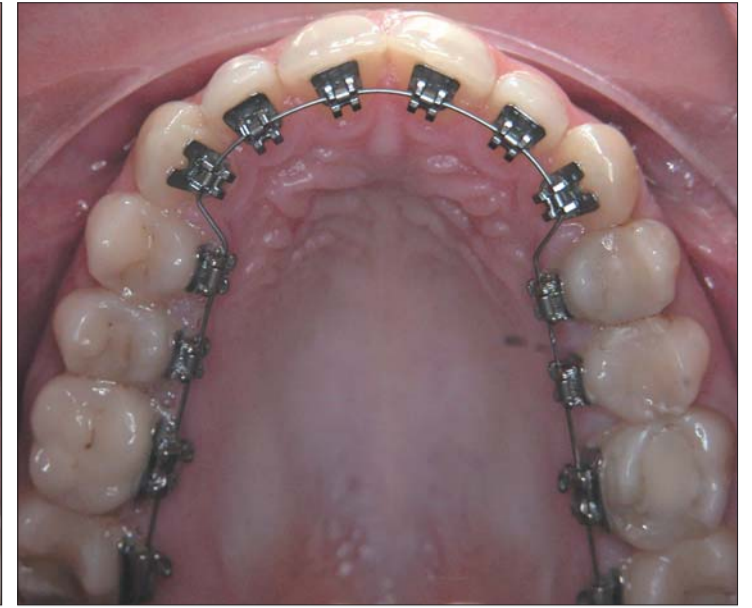

Abb. 7: Nivellierung nach 30 Tagen.



Abb. 8: Transfermaske.

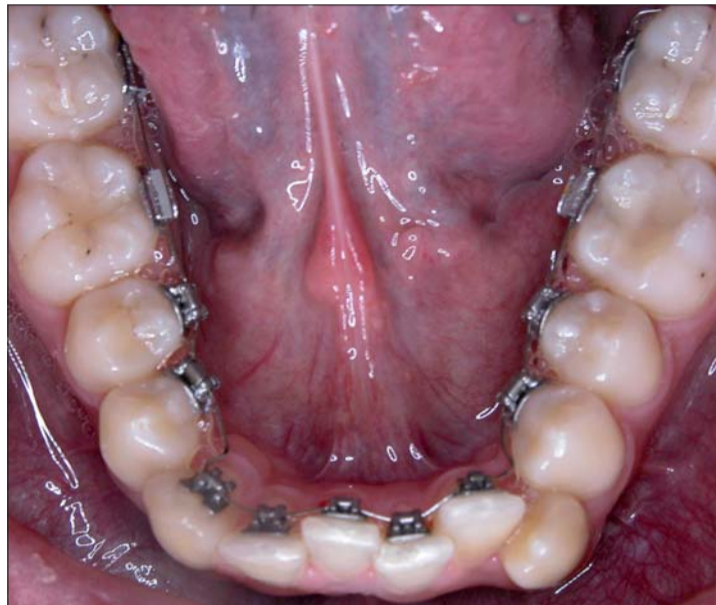


Abb. 9: Bebanderung mit Platzmangel Regio 33.

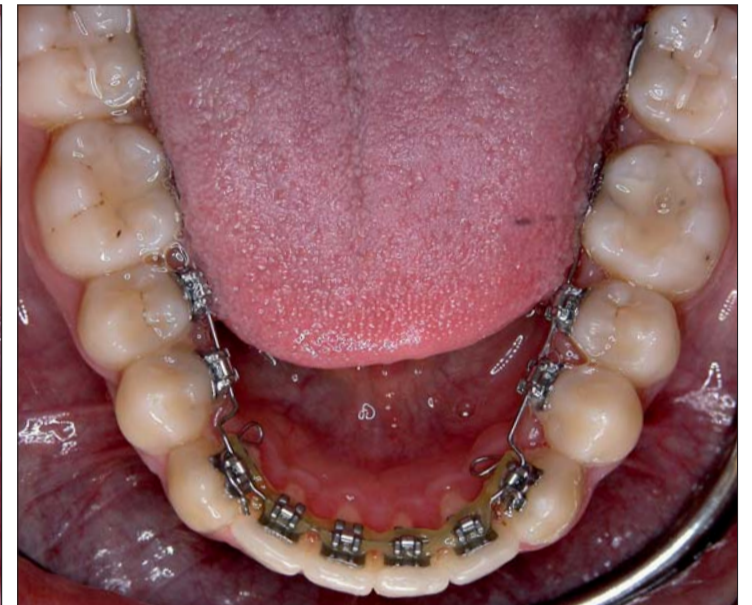


Abb. 10: Lückenöffnung und Einordnung von 33.

KN Fortsetzung von Seite 9

ding in der Regel aus, der Klappchenmechanismus bleibt davon unbeeinflusst. Aufgrund der Verwendung von Brackets bis in den Molarenbereich, können die Bogenenden bei Bedarf bereits extraoral umgebogen werden. Druckstellen im posterioren Bereich der Zunge können so vermieden werden, ohne dass auf Verankerung verzichtet werden muss. Das Öffnen der Klappchen im Mund des Patienten verläuft unkompliziert und rasch mit einer herkömmlichen Sonde. Das Auslagern beider Bogen dauert mit einer geübten Hand nur wenige Augenblicke. Auch das Einlagern eines neuen Bogens geht problemlos und zügig. Sollte an einzelnen Zähnen eine ausgeprägte Rotation vorliegen, sodass das vollständige Einlagern des Bogens noch nicht möglich ist, kann der entsprechende Zahn einfach mit einer Drahtligatur anligiert werden. Im Allgemeinen kann der Bogen an diesem Zahn beim nächsten Kontrolltermin vollständig eingebunden werden. Die Gestaltung der Bracket-

flügel erlaubt darüber hinaus das Anbringen von Gummiketten, auch nach Einbringen des Bogens. Kobayashis oder andere Hilfselemente sind ebenfalls problemlos mit der Lingualapparatur kombinierbar (Abb. 10). Aufgrund der strukturierten Netzbasis überzeugt dieses Lingualbracket durch seine hervorragende Haftung, welche eine sehr geringe Bracketverlustrate zur Folge hat. Im Bereich der oberen Front kommt es in Okklusion meist zum direkten Aufbiss auf die Brackets. Da die Klappchen zwischen den Bracketflügeln eingebettet sind, beschädigen die Kaukräfte den Klappenmechanismus nicht. Die Brackets können zusätzlich – wie alle anderen Lingualbrackets auch – als frontale Aufbisse genutzt werden und helfen bei der Korrektur des im Erwachsenenalter häufig auftretenden tiefen Bisses (Abb. 3–4). Ist es nötig, bei ausgeprägten Engständen und dem damit verbundenen Platzmangel einzelne Brackets erst im weiteren Behandlungsverlauf nachzukleben (Abb. 9), hat sich das direkte Positionieren der Brackets als problemlos erwiesen.

Wie jedes klassische Twinbracket ist das In-Ovation® L-Bracket bei der Rotations- und Achsenkontrolle einem Singlebracket überlegen. Selbstliegende Systeme weisen weniger Reibung als herkömmliche Brackets auf. Diese beiden Eigenschaften führen zu einer außergewöhnlich schnellen Nivellierungsphase bei der Verwendung von ganz leichten Kräften (Abb. 5–7). Bei der Korrektur von Achsen- oder Rotationsfehlstellungen kann im Allgemeinen

auf die Verwendung von zusätzlichen Hilfsmitteln wie z. B. Rotationsgummiketten verzichtet werden, was wiederum die für einen Kontrolltermin nötige Stuhlzeit verkürzt. Die Lingualbebanderung erfolgt routinemäßig mit dem indirekten Klebverfahren. Auf exakt ausgegossenen Superhartgipsmodellen werden die Brackets im speziellen Labor geklebt und die entsprechende Transfermaske erstellt (Abb. 8). Die Positionierung der Brackets erfolgt nach genauen Vorgaben des Behandlers (ausgewertetes FRS, ausgefüllter Laborzettel, telefonische Rücksprache). Die Erfahrung hat gezeigt, dass bei einfachen bis mittelschweren Fällen gut auf ein vorheriges Set-up verzichtet werden kann (Abb. 9–10). Zum einen kann so dieser aufwendige und komplizierte Laborprozess vermieden werden. Zum anderen wird das Behandlungsziel nicht durch den Techniker vorgegeben, die Behandlungskontrolle liegt vollständig beim Kieferorthopäden selbst. In der Praxis kommen konfektionierte Bögen mit unterschiedlichen Radien zum Einsatz, in die von Beginn an Bie-

gungen erster Ordnung zwischen Eckzahn und 1. Prämolaren sowie zwischen 2. Prämolaren und 1. Molaren am Stuhl oder im Labor eingebogen werden (Abb. 11). (Super)elastische NiTi-Bögen lassen sich hervorragend mit einer besonders schmalen Aderer-Zange bearbeiten. Im weiteren Verlauf können alle nötige Finishbiegungen eingebracht werden.

Fazit

Das In-Ovation® L-System eignet sich hervorragend für die moderne KFO-Praxis. Der Kieferorthopäde hat zu jeder Zeit die vollständige Behandlungskontrolle und ist in seinen Behandlungsschritten völlig flexibel. Bogenwechsel können schnell vorgenommen werden, sodass sich die Lingualkontrollen problemlos in eine kieferorthopädische Nachmittagsprechstunde integrieren lassen. Die mittig positionierten Brackets erlauben eine gute Kontrolle der Zahnbewegung, Rotations- und Achsenprobleme werden schnell beseitigt, das Behandlungsziel wird zügig erreicht. Das

In-Ovation® L-System vereinfacht die Lingualbehandlung und erleichtert ihre Eingliederung in den Praxisalltag. Der kieferorthopädische Ergeiz, immer mehr Fälle lingual zu lösen, wird dadurch geweckt. Auch für linguale Einsteiger ist die Therapie mit In-Ovation® L ideal. **KN**

KN Adresse

GAC Deutschland GmbH
Am Kirnehölzl 15
82166 Gräfelfing
Tel.: 0 89/85 39 51
Fax: 0 89/85 26 43
E-Mail: info@gac-deutschland.de
www.gacintl.com

KN Kurzvita



ZT Michael Schön

- 1989–1991 Ausbildung zum Zahn-techniker in Frankfurt am Main

- 1991–1998 Techniker für Edelmetall, Titan und Kombiarbeiten
- 1998 Spezialisierung auf kieferorthopädische Technik
- seit 1999 Laborleiter in einer kieferorthopädischen Praxis in Herborn (Hessen)
- 2004 kieferorthopädische Prüfung und Eintragung in die Handwerksrolle
- 2005 Gründung des eigenen zertifizierten kieferorthopädischen Fachlabors life dental in Herborn (Hessen)
- Veranstalter verschiedener zahnärztlicher/zahn technischer Fortbildungen
- Kursreferent im In- und Ausland

KN Kurzvita



Dr. Johanna Franke

- 1997–2002 Studium der Zahnheilkunde an der Eberhard-Karls-Universität Tübingen

- 2003–2005 Promotion an der Eberhard-Karls-Universität Tübingen
- 2004–2005 kieferorthopädische Weiterbildungsassistentin in Bensheim im Rahmen des kieferorthopädischen Weiterbildungsprogramms der Landes Zahnärztekammer Hessen in Zusammenarbeit mit der Poliklinik für Kieferorthopädie des Zahnärztlichen Universitäts-Instituts Carolinum der Johann Wolfgang Goethe-Universität, Frankfurt am Main
- 2006–2007 kieferorthopädische Weiterbildungsassistentin in Herborn (Hessen)
- seit 2006 Referentin für life-dental im In- und Ausland
- seit 2008 Kieferorthopädin in Herborn (Hessen)

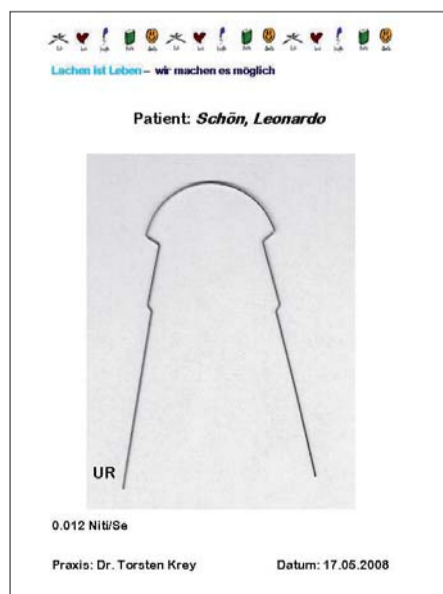


Abb. 11: Bogentemplate.

KN Kurzvita



Dr. Torsten Krey

- 1989–1995 Studium der Zahnheilkunde an der Justus-Liebig-Universität Gießen
- 1995–1997 kieferorthopädischer Weiterbildungsassistent in Kronberg im Taunus
- 1997–1999 kieferorthopädischer Weiterbildungsassistent in der Zahnklinik in Frankfurt am Main (Carolinum)
- 1999 Praxisgründung in Herborn (Hessen)
- seit 2003 Referent für life-dental im In- und Ausland
- 2006 Praxisgründung in Westerbürg