

ORALCHIRURGIE JOURNAL



| Spezial

| Fachbeitrag

| Anwenderbericht

| IDS-Neuheiten

| Interview

| Recht

Knochenaugmentation komplexer Defekte

Minimalinvasive Rekonstruktion eines Unterkieferfrontzahnes |

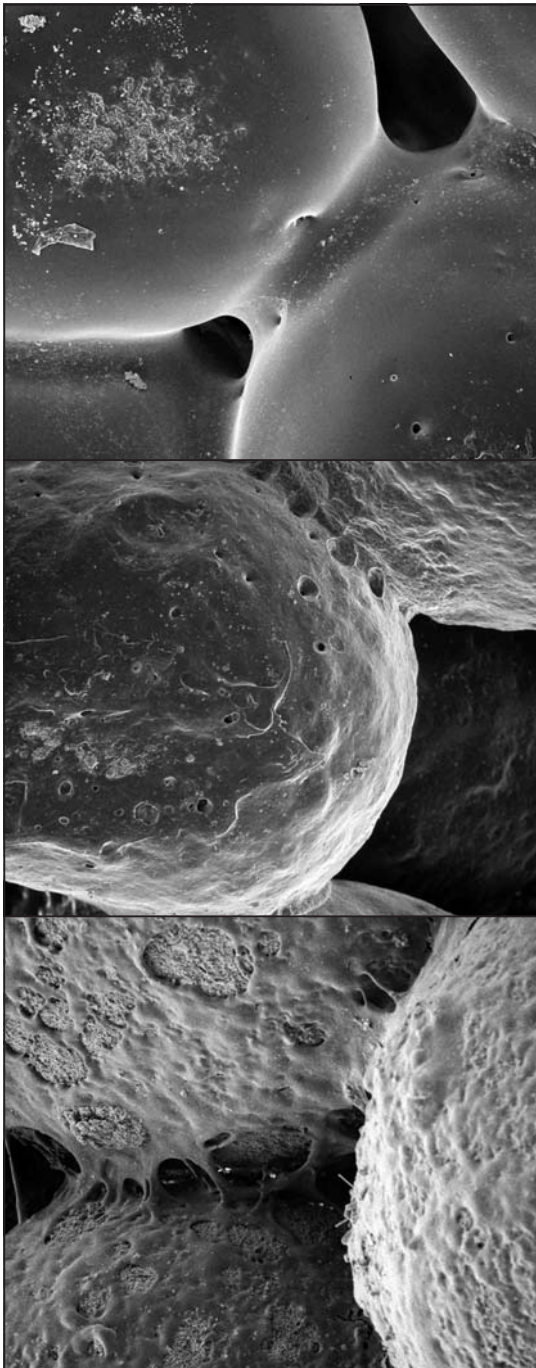
Phentolaminmesilat zur Verkürzung der Gewebeanästhesie nach Lokalanästhesie

Prothetische Rehabilitation nach Explantation

IDS 2013: Internationalität, Innovationen, Investitionen

„Die anatomischen Grenzen des Machbaren“

Haftung des Zahnarztes wegen mangelnder Aufklärung



Chirurgische Konzepte,
Therapiestrategien und
OP-Planung

