

Prothetische Rehabilitation nach Explantation

Für den Oralchirurgen ist es unabdingbar, auch die neuesten Verfahren einer Implantatentfernung anwenden zu können. Ein durch Periimplantitis bereits freigelegtes Implantat lässt sich meist mühelos mit der Klemme oder der Zange nach Leyr entfernen. Ist es jedoch noch teilweise ankylotisch eingeeilt, stellt dies eine weitaus schwierigere Herausforderung dar. In diesen Fällen kann hier der Behandler punkten, der die schnellste und für den Patienten schonendste Vorgehensweise kennt und im besten Fall eine Lösung für die anschließende Rehabilitation mit anbietet.

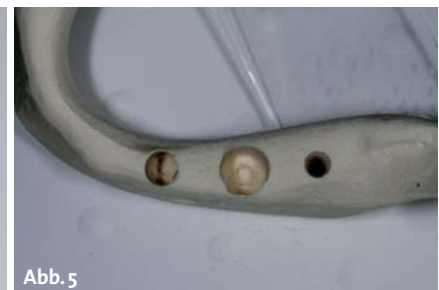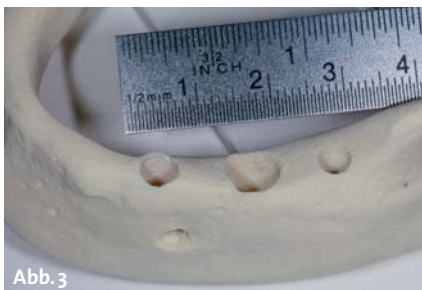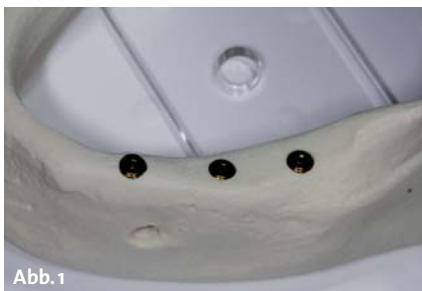Dr. med. dent. Christoph Blum

■ Die einfachste Methode zur Entfernung eines Implantates ist das Herausfräsen durch zirkuläres Umfahren mit der Fräse nach Lindemann. Hier stehen verschiedene Ansätze für Hand- und Winkelstück zur Verfügung und sind in der Regel in der Praxis vorhanden. Die Problematik stellt sich in der Gefährdung benachbarter Strukturen und dem großen, verfahrenbedingten periimplantären Knochenverlust. Alternativ zur rotierenden Lindemannfräse kann mit deutlich mehr Zeiteinsatz das Implantat mit einem Piezochirurgiegerät unter Scho-

nung von Weichgewebe entfernt werden. Bei einem Implantatdurchmesser von 3,8 mm resultiert ein Knochendefekt je nach Instrument von 7 bis 8 mm. Der systembedingte Knochenverlust bedarf einer anschließenden umfangreichen Rekonstruktion, bevor eine neue Versorgung erfolgen kann.

Ein zweites Verfahren benötigt eine auf den Implantatdurchmesser abgestimmte Trepanfräse, die sich möglichst eng an das Implantat anpasst und den umgebenden Knochen schont. Hierfür gibt es Fräsen verschiedener

Durchmesser. Lasermarkierungen der Länge ermöglichen eine Tiefenkontrolle. Der Verlust des periimplantären Knochens ist durch die Dimensionierung der Fräse deutlich reduziert. Die Rekonstruktion des Alveolarkamms kann bei einem mehrwandigen Defekt mit Granulat erfolgen.



Explantationsmodell mit CAMLOG D 3,8 vor, während und nach Explantation. – Abb. 1 und 2: Explantation mit der Trepanfräse D 5,0 bis Länge 20 mm (Komet). – **Abb. 3:** Osteotomie mit der Lindemannfräse. – **Abb. 4 und 5:** Entfernung mit dem Help Kit (Dentium).



Abb. 6–9: Osteotomie des in situ befindlichen Implantats mit der Fräse nach Lindemann und dem Hebel nach Bein; ausgeprägter periimplantärer Knochenverlust und Beschädigung des Implantats.

Die schonendste Methode besteht jedoch in der Entfernung des Implantates durch Brechen der Ankylose und Herausdrehen. Dafür wird ein Hartmetallinstrument mit links-schneidendem Gewinde soweit in das Implantat gedreht, bis das Drehmoment die Ankylose überwindet. Dabei sind bis zu 500 Ncm Drehmoment notwendig, die nur mit einem festen Schlüssel aufgebracht werden können. Durch drei unterschiedlich geformte Instrumente können bei fast allen Implantatsystemen die notwendigen Verbindungen zur schonenden Explantation gefunden werden. Auch zylindrische Geometrien und Implantate mit Knochenfenstern stellen dabei keine Einschränkung dar. Durch den Abriss der Knochenbälkchen an der Implantatoberfläche liegt eine maximale Schonung des periimplantären Knochens vor, sodass eine Sofortimplantation möglich ist.



Abb.10–14: Implantatentfernung mit der Trepanfräse unter Tiefenkontrolle; deutlich sichtbar periimplantärer Knochen an dem Implantatgewinde.




Abb.15–19: Ablauf der Explantation mit dem Help Kit (Dentium) durch Herausdrehen des Implantats.

Das Help Kit von Dentium kann in fast allen Problemfällen Lösungen bieten: Vom nicht erhaltungswürdigen oder gebrochenen Implantat über ein gebrochenes Abutment bis hin zur frakturierten Schraube. Auch ausgeleierte Gewinde können nachgeschnitten werden. Mit den drei Ausdrehinstrumenten können annähernd alle Implantatsysteme mit Innenverbindung entfernt werden. Die Implantatentfernung mit dem speziell zusammengestellten Set wird der periimplantäre Knochen so geschont, dass lediglich der in der Implantatgeometrie gelegene Knochen (Rillen, Fenster etc.) verloren geht. Nach Erweiterung der Kavität auf den nächst höheren Implantatdurchmesser kann ein neues Implantat gesetzt werden.

Patientenfall 1

Nach 17 Jahren erfolgreicher prothetischer Rehabilitation zeigte sich eine ausgeprägte Periimplantitis bis zum Apex des Implantates Regio 35 und ein horizontaler Knochenabbau am Implantat Regio 37. Nach Entfernung der verschraubten Brücke 37–35 kann das Implantat Regio 35 mit der Pinzette herausgehoben werden, das Implantat Regio 37 konnte nach dem Einsetzen des Herausdrehinstruments und Brechen der Ankylose mit mehreren Umdrehungen entfernt werden. Es zeigte sich der glatte Abriss an der Oberfläche bis auf die Längsvertiefungen, die noch knochengefüllt waren. Die Knochenkavität zeigte sich glatt begrenzt. Als Vorbereitung



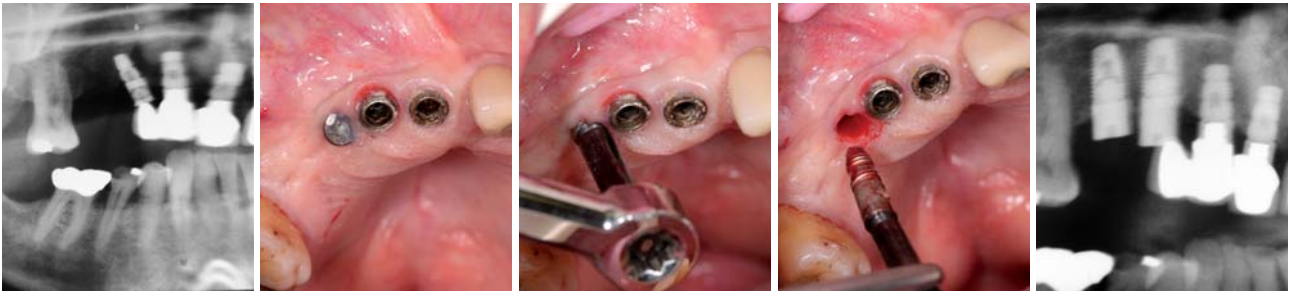
Röntgenkontrolle. – Abb. 20: In situ befindliche Implantate CAMLOG 3,8x13 mm. – **Abb 21:** Explantation der Implantate mit (v.l.n.r.) Trepanfräse 5 mm, Lindemannfräse und Ausdrehinstrument Help Kit (Dentium). – **Abb. 22:** Kontrolle nach Explantation mit Knochendefekten (v.l.n.r.) D 5 mm, D 8,5 mm und D 3,8 mm.

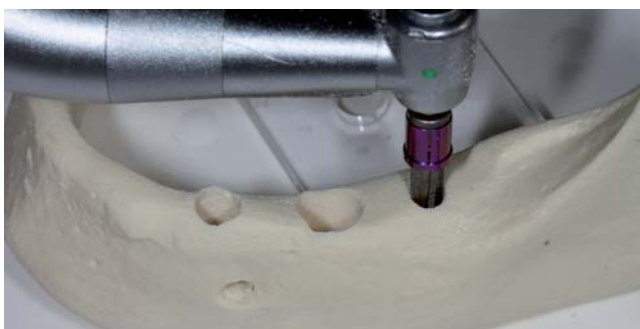
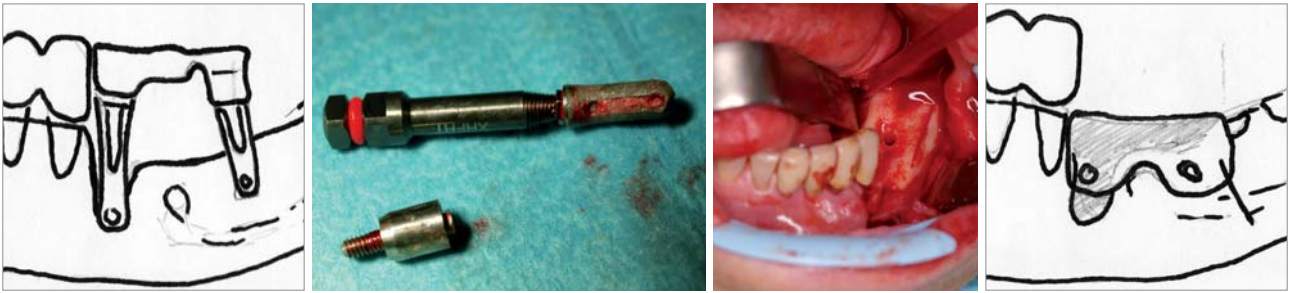
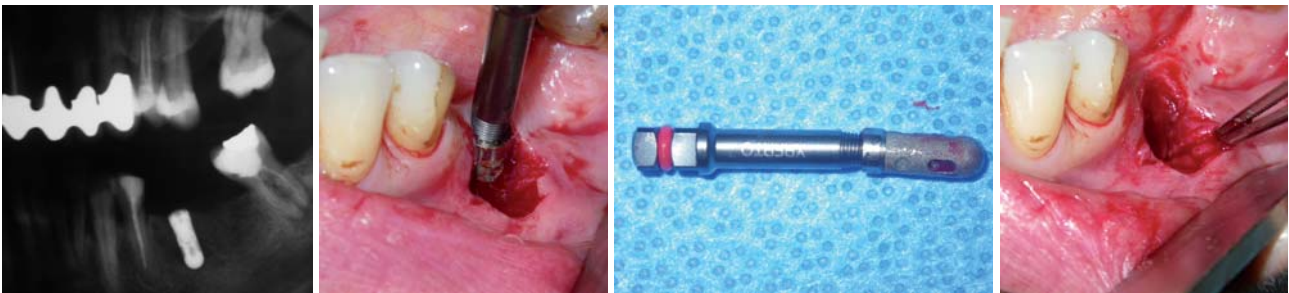
Abb. 23: Erweiterung der Explantationskavität D 3,8. – **Abb. 24:** Sofortimplantation eines D 3,8.



Fall 1 – Abb. 25: Prä-OP Durchzeichnung. – Abb. 26: Explantiertes Implantat. – Abb. 27: Knochenkavität. – Abb. 28: Post-OP-Situation.



Fall 2 – Abb. 29: Prä-OP-Situation. – Abb. 30–32: Explantation des schlafenden Implantats Regio 14. – Abb. 33: Post-OP-Situation.



Fall 2 – Abb. 34: Prä-OP-Situation. – Abb. 35: Explantation. – Abb. 36: Entferntes Implantat. – Abb. 37: Kavität post OP.

der neuen prothetischen Versorgung wurde der Kieferkamm mit einem autologen Knochenblock des Kieferwinkels in Schalungstechnik wieder aufgebaut.

Patientenfall 2

Nach vorangegangener Implantation in der Oberkieferfront vor mehr als zwölf Jahren und dem Zahnverlust Regio 16 vor 15 Monaten wünschte der Patient eine neue Versorgung. Das Implantat Regio 13 konnte aufgrund der Angulation nicht in die Versorgung integriert werden und wurde als Schläfer belassen. Im Rahmen der Neuversorgung wurde eine schonende Explantation durch Herausdrehen mit nachfolgender Sofortimplantation geplant. Nach dem Abnehmen der verschraubten Brücke Regio 13–11 und Entfernen der Abdeckkappe wurde das Ausdreheinstrument bis zum Greifen linksdrehend eingesetzt. Nach dem Bruch der Ankylose konnte das Implantat ohne Knochenverlust entfernt werden. Es zeigt sich eine glatte Knochenkavität mit den Abmessungen des ehemaligen Implantates. Nach Bildung eines Mukoperiostlappens und Darstellung des Alveolarkamms wurden Regio 15 und 14 zwei neue CAMLOG-Implantate unter Beachtung der Parallelität gesetzt und mit einem Gingivaformer verschlossen.

Patientenfall 3

Als Ausgangsbefund zeigt sich ein 50-prozentiger periimplantitischer, vestibulärer Knochenabbau an einem CAMLOG-Zylinder-Line-Implantat 4,3x11 mm Regio 35. Nach vestibulärer Lappenbildung und Darstellung wurde das Ausdreheinstrument linksdrehend eingesetzt und nach dem Eingriff mit dem Schlüssel bis zum Bruch der Ankylose weitergedreht. Nach mehreren Umdrehungen kann das Implantat am Ausdreheinstrument herausgezogen werden. Die dreiwandige Knochenkavität zeigt sich glatt begrenzt und wird nach Einlage eines Kollagenkegels mit dem gebildeten Weichgewebslappen gedeckt. Die Nahtentfernung erfolgte nach zwölf Tagen. ■

■ KONTAKT

Dr. med. dent. Christoph Blum
 Fachzahnarzt für Oralchirurgie
 Paracelsus-Klinik
 Parkstraße 1, 56130 Bad Ems
 Tel.: 02603 9362590
 info@oc-blum.de
www.oc-blum.de

