

Von der Insertion bis zur Osseointegration

Die Entwicklung der Stabilität bei unterschiedlichem Implantatdesign

Dass das Design eines Implantates einen wesentlichen Einfluss auf das Behandlungsergebnis hat, ist hinlänglich bekannt. Es bedingt erheblich Aspekte wie die Dauer der Remodelingphase und den Beginn der Einheilung. Ein Vergleich der Stabilitätsentwicklung von rotationssymmetrischen Schraubenimplantaten und unsymmetrischem Kompressionsimplantat zeigt deutlich erkennbare Abweichungen.

■ Heutzutage gilt es in der Implantologie als ganz besonders wichtig, eine hohe Primärstabilität zu erzielen. Schraubenimplantate scheinen hierbei den Vorteil zu haben, dass sie sich durch ihr Gewinde sofort im Knochen „festsetzen“. Mit dieser sogenannten Primärstabilität soll die Immobilität des Implantates in horizontaler und vertikaler Richtung erreicht werden. Darüber hinaus muss eine Drehbarkeit (Abb. 1, Kraft 4) verhindert werden. Die Immobilität ist zweifelsfrei die Voraussetzung dafür, dass es zur Osseointegration, also zum festen Verbund von Knochen und Implantat, kommen kann.

Was aber ist Primärstabilität und was heißt „fest“? Welche quantitativen Aussagen gibt es zur Stabilität? Die Resonanzfrequenzanalyse (RFA) ist eine anerkannte Methode zur quantitativen Dokumentation der Stabilität eines einzelnen Implantates in lateraler Richtung (Abb. 1, Kraft 3). Bei RFA-Untersuchungen an der Charité Berlin (A. Rabel, Schmidt-Westhausen et al.) wurden Messwerte bei der Insertion und nach dem Ausbetten ermittelt. Über die Stabilität in der Zwischenzeit macht die Studie allerdings keine Aussage. Nach S. Raghavendra et al. treten aber die meisten Implantatausfälle in der kritischen frühen Einheilphase zwischen der zweiten und vierten Woche auf.¹ Hier ergibt sich eine „Stabilitätslücke“ durch ein Nachlassen der Primärstabilität einerseits und dem Anstieg der durch den Einheilungsprozess beginnenden „Sekundärstabilität“. Messungen der Stabilität des Einzelimplantates während der Einheilzeit sind nur bei offener Einheilung möglich. In einem derartigen Fall muss bei rotationssymmetrischen Schraubenimplantaten eine Verblockung mehrerer Zähne bzw. Implantate erfolgen. Dadurch ist eine relevante Messung des Einzelimplantates nicht mehr möglich. Bezüglich der Ausdrehmomente (Abb. 1, Kraft 4) ist eine Messung während der Einheilphase im Tierversuch möglich. Nach Ferguson et al. sind die Ausdrehmomente der untersuchten Schraubenimplantate nach acht Wochen geringer als nach zwei Wochen.² Daraus folgt, dass die sogenannte „Remodeling-Phase“ noch nicht abgeschlossen ist und die Osseointegration erst danach erfolgen wird.

Die Geschwindigkeit der Osseointegration selbst wird nach Aussagen vieler Hersteller durch eine besondere Oberflächenstruktur des Implantates beeinflusst. Dabei bleibt es jedoch unumstritten, dass der Beginn der Osseointegration erst stattfinden kann, wenn die „Remode-

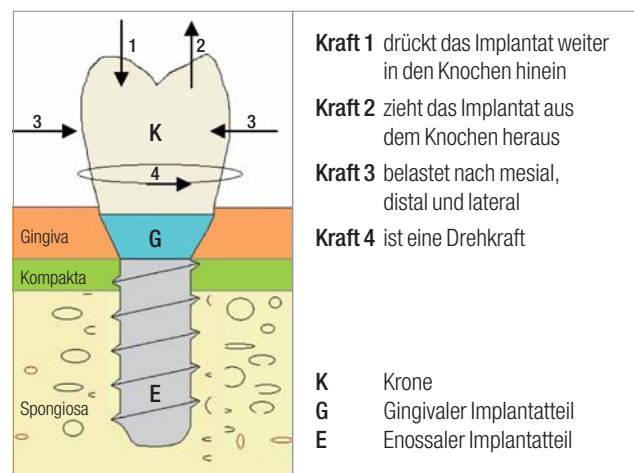


Abb. 1: Einfluss verschiedener Kräfte auf das inserierte Implantat und die Krone.

ling-Phase“ beendet ist. Bezüglich der Gesamtdauer der Insertion bis zur prothetischen Versorgung haben die bekannten Maßnahmen zur Verkürzung der Osseointegrationsphase bisher keine gravierenden Fortschritte erzielt. Wünschenswert wäre es also, diese beiden Phasen auf ein Minimum zu reduzieren, um damit auch die Zeit der provisorischen Versorgung zu verkürzen, um letztlich Hart- und Weichgewebe zu schonen.

Wieso kommt es zur Remodeling-Phase?

Es liegt nahe, dass ein schraubenförmiges Implantat bezüglich der Kräfte 1 bis 3 (Abb. 1) eine zuverlässige Primärstabilität bewirkt. Bezüglich der Drehkraft (Abb. 1, Kraft 4) kann die Schraubenform als solche aber keinerlei Garantie für eine Drehstabilität gewähren. Hierfür ist die Haftreibung zwischen Knochen und Implantat entscheidend. Nach dem Reibungsgesetz⁴ gilt:

$$F_H = \mu_H \times F_N$$

Das heißt, die Haftreibung F_H ist ein direktes Produkt aus Reibungskoeffizienten μ_H und Normalkraft F_N . Maßnahmen zur Vergrößerung der Implantatoberfläche haben für die Haftreibung, gemäß der oben genannten Formel, keine Relevanz. Der Reibungskoeffi-

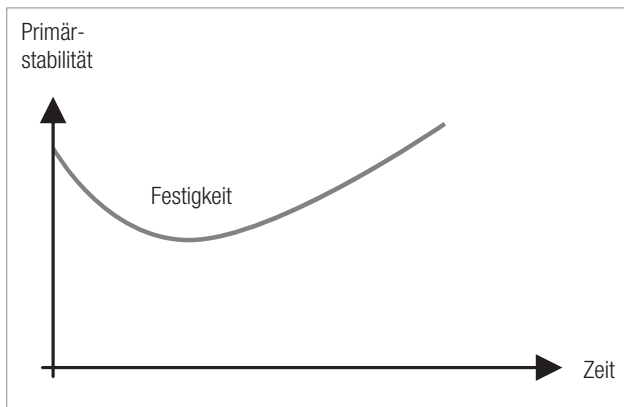


Abb. 2: Veränderung der Primärstabilität im zeitlichen Verlauf.

zient wird bestimmt durch die Oberflächenbeschaffenheit des Implantates und des angrenzenden Knochens. Dabei spielen die jeweiligen Oberflächenenergien die entscheidende Rolle. Während bei der Titanoberfläche keine Veränderung der Oberflächenenergie zu erwarten ist – sieht man von evtl. Abhebungen von Ti-Nano-Partikeln beim Eindrehen ab –, ergeben sich am angrenzenden Knochen im Laufe der Zeit deutliche Veränderungen. Man bedenke hierbei, dass zum Zeitpunkt der Insertion oder der „Remodeling-Phase“ noch keine Osseointegration stattgefunden hat. Die einzige Möglichkeit zur Erhöhung der Haftreibung zum Zeitpunkt der Insertion besteht darin, ein entsprechend hohes Eindrehmoment zu wählen. In der Folge kommt es zur sogenannten Knochenverdichtung. Das Implantat wird dann bezüglich der Kräfte 1 bis 4 (Abb. 1) primär stabil.

Was passiert bei der Knochenverdichtung?

Hierbei werden Zellen in hohem Maße zerstört, da das Kompressionsmodul des Knochens überschritten werden muss, um diese Verdichtung zu erreichen. Die Reaktion des Knochens leitet die „Remodeling-Phase“ ein, in der zerstörte Zellen abgebaut werden, um danach möglichst neue Strukturen aufzubauen, was bekanntermaßen nicht immer gelingt. Das primäre erreichte Ziel einer hohen Stabilität mittels Knochenquetschung führt nun zwangsläufig zum gegenteiligen, nämlich einer Lockerung, die als sogenannte „Stabilitätslücke“ bezeichnet wird. In dieser Zeit ist mit verstärkten Mikrobewegungen zu rechnen.

Um diese Gefahr zu verringern, wird von den meisten Herstellern die gedeckte Einheilung empfohlen, oder es wird eine Stabilisierung der prothetischen Sofortversorgung durch Verblockung mit Nachbarimplantaten angestrebt.

Welche Möglichkeiten bestehen, um die Dauer der „Remodeling-Phase“ auf ein Minimum zu verkürzen?

Erstaunlicherweise bietet uns die Natur hierfür eine Lösung an. Bei natürlichen Zahnwurzeln findet sich kein Gewinde. Auch sind sie nicht rotationssymmetrisch. Somit gibt es in der Natur die Probleme mit der Haftreibung und der Knochenquetschung nicht. Doch wie lässt sich eine Kavität für ein wurzelförmliches Implantat mit normalen zylindrischen Bohrern herstellen? Derartige nicht rotationssymmetrische Formen lassen sich in zwei getrennten Arbeitsschritten erzeugen:

1. Normale Bohrung bis zum gewünschten Durchmesser.
2. Kippbohrung mit an der Spitze nicht schneidendem Bohrer bis zur gewünschten Stelle.

Ein nach diesen Vorgaben gefertigtes Implantat ist folglich überwiegend konisch und hat daher eine hohe Kongruenz zum umliegenden Knochen. Beim Einbringen des Implantates in die Kavität und nachfolgendem leichten Schlag erfolgt nur eine Kompression im physiologischen Bereich, da das Kompressionsmodul des Knochens (Kompakta) von ca. 20 GPa nicht überschritten wird (ca. 20 GPa = 20.000 N/mm²). Ein derartiges Implantat könnte nur mit sehr hoher Kraft (Abb. 1, Kraft 2) wieder entfernt werden. Da durch diese Vorgehensweise praktisch keine Knochenstrukturen zerstört werden, verkürzt sich die „Remodeling-Phase“ ganz erheblich und es tritt keine „Stabilitätslücke“ auf. Durch die offene Einheilung ist mittels RF-Analyse eine permanente Kontrolle der Stabilität möglich. Eine Fallstudie von G. Stein zeigt, dass derartige Implantate schon sehr früh prothetisch versorgt werden können.³ Bei dem über 60-jährigen männlichen Patienten, einem Raucher, wurde drei Wochen nach Extraktion des abgebrochenen Zahnes 46 (wurzelbehandelt vor 47 Jahren mit zweimaliger Wurzelspitzenresektion mesial) implantiert (Abb. 3). Nach Aufklappung und stufenweiser, zylindrischer Bohrung in beide Alveolen bis

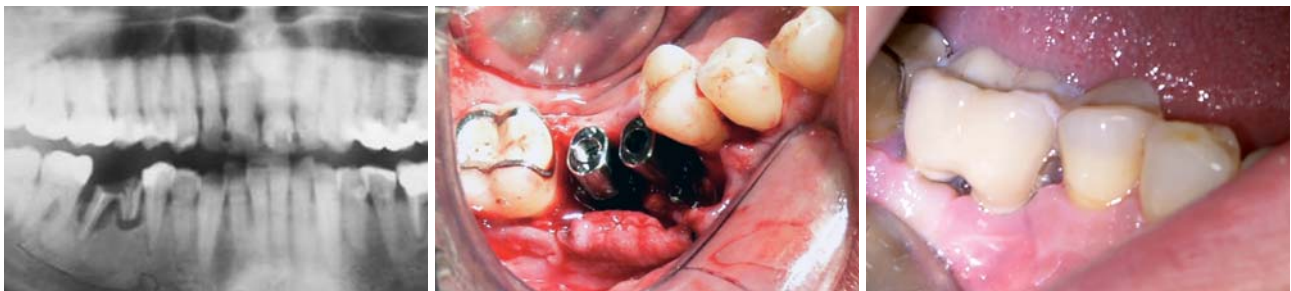

Abb. 3: Ausgangssituation. – Abb. 4: Insetierte Implantate in situ. – Abb. 5: Die prothetische Versorgung mittels Zirkonkronen erfolgte vier Wochen nach Implantation.

Zeit zum Umdenken:
Hohe Qualität zu
fairen Direktpreisen!




Spectra-System

Sechs applikationsspezifische Implantate

All-in-One Package: €115



Hexagon



Zimmer Dental*

Legacy 1 Linie
Legacy 2 Linie
Legacy 3 Linie

Implantat: ab €100



Tri-Lobe



Nobel Biocare*

RePlant Linie
RePlus Linie
ReActive Linie

All-in-One Package: ab €115



Achtkant



Straumann*

SwishPlant Linie

All-in-One Package: €145

All-in-One Package:

beinhaltet Implantat, Abutment, Verschlusschraube,
Einheitlender, Provisoriumskappe und Abdruckpfosten

In Zeiten finanzieller Engpässe zählt
Innovation mit echtem Mehrwert!

Implant Direct setzt neue Maßstäbe mit hochqualitativen Produkten zum attraktiven All-in-One™ Package-Preis von 115 Euro pro Implantat, inklusive der dazugehörigen Prothetik. Neben dem einzigartigen Spectra-System erhalten Sie auch kompatible Implantatsysteme zu Anbietern wie Nobel Biocare, Straumann, Zimmer Dental. Wählen Sie den direkten Weg zu smarten Lösungen und bedeutend mehr Profit.

*Eingetragene Marken von Zimmer Dental, Nobel Biocare und Straumann

CE FDA

Gratis Infoline: 00800 4030 4030
www.implantdirect.de
Europas Nr. 1 für Zahnimplantate im Internet



simply smarter.

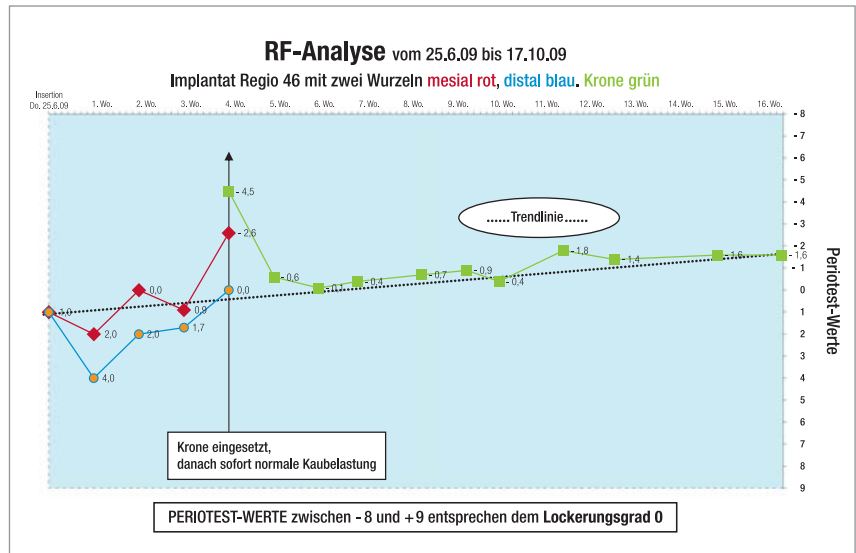


Abb. 6: RF-Analyse am Beispiel eines 60-jährigen Patienten (Zahn 46).

4 mm Durchmesser und der Bohrer-Kippung um 1,5 mm mit 3,5-mm-Bohrer (nicht schneidende, stumpfe Spitze), wurden zwei 13 mm lange Implantate inseriert. Die ovalen, nicht drehbaren und somit bereits primär rotationsstabilen Implantate wurden mit aufgesetztem Gingivaformer in die vorbereiteten Kavitäten eingeführt, per Finger eingedrückt und mit leichten Hammerschlag befestigt. Anschließend wurde die Gingiva mit dünnem atraumatischen Faden adaptiert (Abb. 4).

Die RF-Analyse am praktischen Beispiel

Die Resonanzfrequenzanalyse (Abb. 6) ergab direkt nach der Insertion und dem Vernähen für beide Implantate einen Wert von +1. Die RFA-Werte zwischen -8 und +9 entsprechen dem Lockerungsgrad 0 (Abb. 6). Die folgenden Messungen nach einer, zwei und drei Wochen ergaben ebenfalls den Lockerungsgrad 0 sowie einen hellen Klopfeschall, der auf eine hohe Stabilität schließen lässt. Die RFA-Werte waren mit 0,9 und 1,7 nach drei Wochen nahezu unverändert. Vier Wochen nach der Implantatinsertion wurde die fertige Krone eingesetzt (Abb. 5). Vor der Insertion lagen die RFA-Werte für Zahn 46 distal bei 0,0 und mesial -2,6 und somit deutlich über der Primärstabilität bei der Insertion. Diese Studie zeigt, dass bei den verwendeten, primär rotationsstabilen Implantaten offenbar kein Nachlassen der Primärstabilität festzustellen ist. Vielmehr erhöht sich die Stabilität gegenüber der Primärstabilität seit der Insertion. Eine Kaubelastung war sofort nach Zementierung der Krone möglich. Ein halbes Jahr nach Insertion der Implantate wurde ein RFA-Wert von -1,9 gemessen. Die verkürzte Einheilzeit bringt für den Patienten und den gesamten Behandlungsablauf erhebliche Vorteile. Implantationen generell können sich somit durch Einzelzahnimplantate bewerkstelligen lassen, was sich auf die gesamte Planung einer zahnärztlichen Versorgung auswirken muss. ■

ZWP online
Eine Literaturliste steht ab sofort unter
www.zwp-online.info/fachgebiete/
implantologie zum Download bereit.

KONTAKT

Dr. med. dent. Bernd Böhm-van Diggelen
Tizianstraße 33
90453 Nürnberg
E-Mail: bvd@dr-boehm.de